

CÂMARA DOS DEPUTADOS
COMISSÃO DE SEGURIDADE SOCIAL E FAMÍLIA



OS RISCOS DO EXERCÍCIO ILEGAL DA MEDICINA NA DERMATOLOGIA

Sérgio Luiz Palma
Presidente da Sociedade Brasileira de Dermatologia (SBD)

Brasília, 15 de outubro de 2019.



A REGULAMENTAÇÃO DA PROFISSÃO MÉDICA



- A **Lei nº 3.268/1957** que organizou a profissão médica não definiu seu campo de trabalho por julgá-lo notório;
- As demais profissões do setor saúde foram regulamentadas por lei e tiveram seus campos de trabalho bem definidos;
- Para suprir essa lacuna que afetava a medicina foi **aprovada pelo Congresso a Lei nº 12.842/2013 (Lei do Ato Médico)**, que dispõe sobre o exercício da medicina no País.

A REGULAMENTAÇÃO DA PROFISSÃO MÉDICA



- No entanto, os conselhos de diferentes categorias da saúde (odontologia, enfermagem, biomedicina, fisioterapia, farmácia, etc) têm **editado sucessivas normas administrativas afirmando que seus profissionais têm autorização** para realizar procedimentos médicos;
- Com isso, elas **desrespeitam a ordem jurídica e tentam mudar por força de Resolução** questões que estão previstas em lei. Como resultado, têm promovido atividades que têm trazido insegurança e riscos para a população.

DEFESA DO ATO MÉDICO NO JUDICIÁRIO



- A SBD, por meio de seu Departamento Jurídico, trabalha para **coibir a atuação ilegal dos profissionais não médicos** e mostrar a gravidade das consequências de procedimentos feitos por esse grupo.
- A entidade apresentou centenas de representações à Justiça, ao Ministério Público e às vigilâncias sanitárias, denunciando os abusos. **Algumas chegaram a ser convertidas em Inquéritos Policiais** por conta de indícios do exercício irregular da medicina, disposto no art. 282 do Código Penal Brasileiro.

DEFESA DO ATO MÉDICO NO JUDICIÁRIO



- **DADOS GERAIS - 830 DENÚNCIAS:**
- 351 em 2017;
- 371 em 2018;
- 207 em 2019.

DISTRIBUIÇÃO POR ESTADOS (DESTAQUES):

- São Paulo, com 199 denúncias;
- Minas Gerais (94);
- Rio de Janeiro (88);
- Santa Catarina (85);
- Paraná (55);
- Rio Grande do Sul (51);
- Espírito Santo (48);
- Goiás (45);
- Bahia (28).

Relatório sobre o tema foi entregue ao **Ministério Público Federal, em Brasília (DF)**, com pedido de apoio à apuração das denúncias.

DEFESA DO ATO MÉDICO NO JUDICIÁRIO



Em inúmeros casos, o **Judiciário tem se posicionado a favor do entendimento de que o médico é o único profissional** autorizado legalmente a realizar o diagnóstico de doenças e prescrever tratamentos, inclusive os estéticos invasivos.

DEFESA DO ATO MÉDICO NO JUDICIÁRIO



- **4ª VARA DA SEÇÃO JUDICIÁRIA DO DISTRITO FEDERAL**
- **SBD X COFEN**
- **OBJETO:** A SBD pediu a suspensão cautelar de resolução n.º 529/2016, do COFEN, por extrapolar sua competência legal ao permitir aos profissionais de enfermagem a abertura de consultórios e realização de procedimentos privativos de médicos, como indicação e execução de procedimentos invasivos, diagnósticos, terapêuticos e estéticos, aí incluídos acessos vasculares profundos, biópsias e endoscopias.
- **POSIÇÃO:** O juiz deferiu pedido liminar, sob o seguinte fundamento:
“(...) ao enfermeiro foram outorgadas atribuições típicas do profissional da medicina, como anamnese e prescrição de tratamento, prescrição e aplicação de substâncias no corpo humano, intervenção no sistema linfático e outras que, em regra e princípio, fogem à alçada dos enfermeiros.”

DEFESA DO ATO MÉDICO NO JUDICIÁRIO



- **8ª VARA DA SEÇÃO JUDICIÁRIA DO DISTRITO FEDERAL**
- **AMB , SBCP, CFM e SBD X CONSELHO FEDERAL DE ODONTOLOGIA**
- **OBJETO:** As associações médicas pedem que o CFO se abstenha “de criar, regulamentar ou estabelecer qualquer forma de atividade estética do cirurgião dentista, relacionada à aplicação de toxina botulínica e preenchedores faciais”, bem como a suspensão da Resolução CFO nº 176/2016. Alegam que a norma exorbita o poder regulamentar do réu, além de invadir a seara do ato médico, violando a Lei 12.842/13.
- **POSIÇÃO:** *Em sentença, o magistrado acatou o fundamento da ilegitimidade ativa, com fundamento no art. 330, II do NCPC, e indeferiu a petição inicial, extinguindo o feito sem resolução de mérito.*

DEFESA DO ATO MÉDICO NO JUDICIÁRIO



- **8ª VARA DA SEÇÃO JUDICIÁRIA DO DISTRITO FEDERAL**
- **AMB , SBCP, CFM e SBD X CONSELHO FEDERAL DE ODONTOLOGIA**
- **OBJETO** - Trata-se de ação civil pública com pedido de tutela de urgência antecipada ajuizada pelo CFM, AMB, SBD e SBCP em desfavor do CFO, requerendo os efeitos da Resolução n.º 198/2019, tendo em vista reconheceu a harmonização orofacial como especialidade odontológica, e a definiu como sendo um conjunto de procedimentos realizados pelo cirurgião-dentista em sua área de atuação, responsáveis pelo equilíbrio estético e funcional da face.
- **POSIÇÃO** - *O processo está concluso para decisão.*

DEFESA DO ATO MÉDICO NO JUDICIÁRIO



- **9^a VARA DA SEÇÃO JUDICIÁRIA DO DISTRITO FEDERAL**
- **CFM e SBD x COFFITO**
- **OBJETO:** Ação civil pública em desfavor do Coffito com pedido de suspensão da aplicação, bem com os efeitos jurídicos dos incisos II, IV, V, VIII, X, XIII e XVII do artigo 3º da resolução n.º 394/11 daquela entidade, bem como a íntegra de seu Parecer n.º 6/12, determinando-se que os fisioterapeutas abstenham-se de estabelecer o nexo de causa cinesiológica (avaliação cinesiofuncional); solicitar, realizar e interpretar exames complementares; realizar diagnósticos e prognósticos de doenças; prescrever, confeccionar e gerenciar próteses/órteses e de realizarem procedimentos médicos de caráter experimental (v.g Carboxiterapia).
- **POSIÇÃO:** *O juiz verificou como ponderáveis os argumentos formulados pelas partes e indeferiu, por hora, a antecipação dos efeitos da tutela.*

DEFESA DO ATO MÉDICO NO JUDICIÁRIO



- **7ª VARA DA SEÇÃO JUDICIÁRIA DO DISTRITO FEDERAL**
- **SBD X CONSELHO FEDERAL DE FARMÁCIA**
- **OBJETO:** A SBD ajuizou ação contra a Resolução nº 669/2018, do CFF, que autoriza reconhecere a saúde estética como área de atuação do farmacêutico, desde que não haja a prática de intervenções de cirurgia plástica ou invasivas que atinjam órgãos internos, para fins terapêuticos funcionais e/ou estéticos. Em suma, a referida resolução, ao reconhecer e “legitimar” como área de atuação do farmacêutico a área estética, extrapolou, em absoluto, a competência normativa atribuída ao CFF.
- **POSIÇÃO:** Em decisão, a antecipação de tutela foi deferida nos seguintes termos: *“Defiro o pedido de tutela antecipada em caráter antecedente para suspender os efeitos da Resolução n.º 699/2018, do Conselho Federal de Farmácia, devendo a autarquia divulgar amplamente a suspensão no Diário Oficial da União, no seu sítio eletrônico e nos meios de comunicação que possua com os seus filiados.”*

DEFESA DO ATO MÉDICO NO JUDICIÁRIO

Em 29 de janeiro de 2019 foi editada a Resolução nº 198/2019 pelo Conselho Federal de Odontologia, que reconhece a harmonização orofacial como especialidade odontológica.

Os termos de tal Resolução supostamente permitem aos dentistas a utilização de toxina botulínica e preenchedores faciais na região orofacial e em estruturas anexas, bem como a realização de procedimentos com vistas a *“harmonizar os terços superior, médio e inferior da face”*.

Trata-se de mais uma tentativa de ampliar irregularmente o escopo de atuação de dentistas, invadindo a esfera de atuação exclusiva dos médicos, segundo disposições expressas da Lei do Ato Médico (nº 12.842/2013).

A Associação Médica Brasileira (AMB), em apoio ao Conselho Federal de Medicina (CFM), tem participado de importantes vitórias na defesa do ato médico e contra iniciativas de outras categorias de profissionais da saúde que, por meio de normas infralegais, dão exemplo de desrespeito à referida Lei.

Não raro, tais categorias de profissionais da saúde tentam extrapolar suas atribuições e praticar atos invasivos — *que são exclusivos aos médicos, uma vez que demandam perícia profissional e possuem potencial de complicações clínicas* —, na tentativa de se beneficiarem da demanda da sociedade por procedimentos estéticos.

A pretensão de profissionais da saúde não médicos de executar procedimentos invasivos tem o potencial de causar sérios danos à população.

Neste sentido, a AMB e o CFM repudiam a Resolução nº 198/2019 do Conselho Federal de Odontologia e informam que tomarão todas as medidas jurídicas que estejam ao alcance, a fim de garantir que atos médicos sejam praticados apenas por médicos, e que o atendimento à população transcorra de forma integrada entre as categorias profissionais, dentro de suas respectivas esferas de atuação, em benefício da saúde da população.

Associação Médica Brasileira

Conselho Federal de Medicina

Também subscrevem essa nota:

Sociedade Brasileira de Cirurgia Plástica

Sociedade Brasileira de Dermatologia

CONSEQUÊNCIAS PRÁTICAS DO DESRESPEITO AO ATO MÉDICO



G1


ALAGOAS 

Modelo denuncia clínica por queimaduras de 2º grau durante procedimento estético em Maceió

Laura Cavalcante sofreu queimaduras ao passar por fotodepilação. Empresa afirmou ao G1 que não iria se posicionar sobre o assunto.

Por Anna Pontes, G1 AL

07/09/2019 15h28 · Atualizado há um mês



CONSEQUÊNCIAS PRÁTICAS DO DESRESPEITO AO ATO MÉDICO

2B / Quarta-feira, 9 de outubro de 2019

CIDADES

classificados

www.diariodaregiao.com.br/classificados

São José do Rio Preto / DIÁRIO DA REGIÃO

■ ESTADO GRAVE - Mulher ficou mais de uma hora sem respirar depois de fazer cirurgia de redução de "papada" e está na UTI do Hospital de Base

Cirurgia estética deixa mulher em coma

■ Paciente de 45 anos fez procedimento em um consultório odontológico

Milena Grigoletti

jornalismo@diariodaregiao.com.br

Uma mulher de 45 anos está internada em estado grave no Hospital de Base de Rio Preto porque sofreu complicações depois de ser submetida a uma cirurgia de redução de "papada" na manhã desta terça-feira, 8. A reportagem apurou que a operação foi realizada em uma clínica de odontologia, fora de ambiente hospitalar, por uma tia da paciente, que é dentista.

Ana (nome fictício) é moradora de Rio Preto. Ela chegou a ter alta e estava dentro do carro com o marido quando começou a ter convulsões. A família teria chamado um carro de aplicativo e o motorista estacionou na frente de uma clínica médica na avenida Alberto Andaló quando a mulher começou a passar mal. Funcionários e médicos fizeram os primeiros socorros e acionaram o resgate às 10h38.

Quando os bombeiros chegaram, Ana já estava em parada cardiorrespiratória e uma mulher tentava reanimá-la. A equipe

batalha de jaleco

A resolução 198/2019 do Conselho Federal de Odontologia (CFO) reconhece a Harmonização Orofacial como especialidade odontológica e permite:

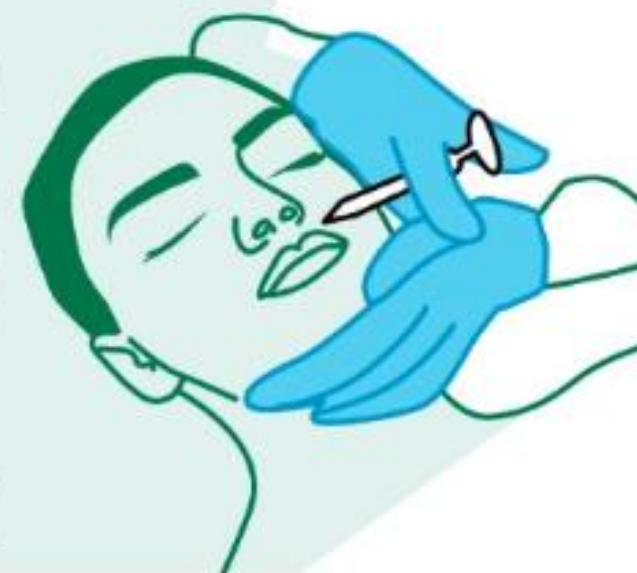- Fazer uso da toxina botulínica (botox), preenchimentos faciais, entre outros
- Fazer a intradermoterapia e o uso de biomateriais indutores percutâneos de colágeno com o objetivo de harmonizar os terços superior, médio e inferior da face
- Realizar procedimentos biofotônicos e/ou laserterapia
- Realizar tratamento de lipoplastia facial, técnica cirúrgica de remoção do corpo adiposo de Bichat (técnica de Bichectomia) e técnicas cirúrgicas para a correção dos lábios (lipilting)

■ Para realizar as técnicas, dentistas devem ter cursos de especialização em Harmonização Orofacial

Polêmica

■ A Associação Médica Brasileira, o Conselho Federal de Medicina, a Sociedade Brasileira de Cirurgia Plástica e a Sociedade Brasileira de Dermatologia emitiram nota de repúdio contra a resolução

■ No texto, as instituições dizem que vão tomar "todas as medidas jurídicas que estejam ao alcance, a fim de garantir que atos médicos sejam praticados apenas por médicos, e que o atendimento à população transcorra de forma integrada entre as categorias profissionais, dentro de suas respectivas esferas de atuação, em benefício da saúde da população"



levou cerca de 40 minutos para fazer os batimentos voltarem e a paciente foi levada ao HB, onde novamente teve parada cardiorrespiratória e ficou mais 40 minutos sem respirar. A reportagem apurou junto a médicos que, caso ela sobreviva, são grandes as chances de que tenha alguma seqüela, já que o cérebro ficou muito tempo sem receber oxigênio.

O estado de saúde da paciente é grave e ela está sedada e entubada. Ana seria transferida para a UTI ainda nesta terça-fei-

ra, 8, mas desde sua entrada no HB, por volta das 11h40, já havia entrado no suporte intensivo.

Uma resolução do Conselho Federal de Odontologia (CFO) publicada no início deste ano reconhece a harmonização orofacial como especialidade odontológica e permite que cirurgiões dentistas realizem plásticas na face. Autoriza a realização de bichectomia, para diminuir a bochecha, além de, por exemplo, cirurgias para correção labial e uso de toxina botulínica e preenchimentos faciais.

Sofia Takeda Uemura, cirurgiã dentista do Conselho Regional de Odontologia (CRO) do Estado de São Paulo, diz que a resolução 198/2019 não deixa claro quais são os procedimentos permitidos. "É uma resolução nova, esse é um ponto que a gente vem discutindo, não tem um entendimento firmado de quais estariam dentro dessa resolução."

O texto estabelece que para realizar procedimentos de harmonização orofacial é necessário ser especialista na área registra-

do nos conselhos. O mínimo exigido é um curso de 500 horas. A resolução não determina a quais requisitos as clínicas de odontologia devem atender para serem aptas a receber pacientes para essas cirurgias - segundo Sofia, este ponto também ainda está sendo analisado.

Caso a paciente ou sua família entendam que no procedimento realizado nesta terça houve algum desrespeito à ética profissional de cirurgiões dentistas, é possível registrar uma denúncia no CRO.

Na época da publicação da resolução 198, a Associação Médica Brasileira e o Conselho Federal de Medicina divulgaram uma nota em que afirmam que a resolução é mais uma tentativa de "ampliar irregularmente o escopo de atuação de dentistas, invadindo a esfera de atuação exclusiva dos médicos, segundo disposições expressas da Lei do Ato Médico". As entidades chegaram a entrar na Justiça contra o documento, mas ele está valendo.

Dentistas ouvidos pelo Diário à época argumentam que durante a faculdade os odontólogos estudam toda a face e, portanto, estariam aptos a realizar intervenções. Já médicos consideram que cirurgiões plásticos e dermatologistas levam anos para se aperfeiçoarem em suas áreas e são treinados para lidar com complicações. Para os profissionais, a resolução do CFO contraria a lei federal do ato médico, que determina que são de exclusividade do médico a indicação e a execução da intervenção cirúrgica e prescrição dos cuidados pré e pós operatórios e a indicação da execução de procedimentos invasivos - sejam diagnósticos, terapêuticos ou estéticos.

(Colaboraram Guilherme Baffi e Rone Carvalho)

CONSEQUÊNCIAS PRÁTICAS DO DESRESPEITO AO ATO MÉDICO



globoplay Agora na Globo Novelas Séries Cinema Mais ▾



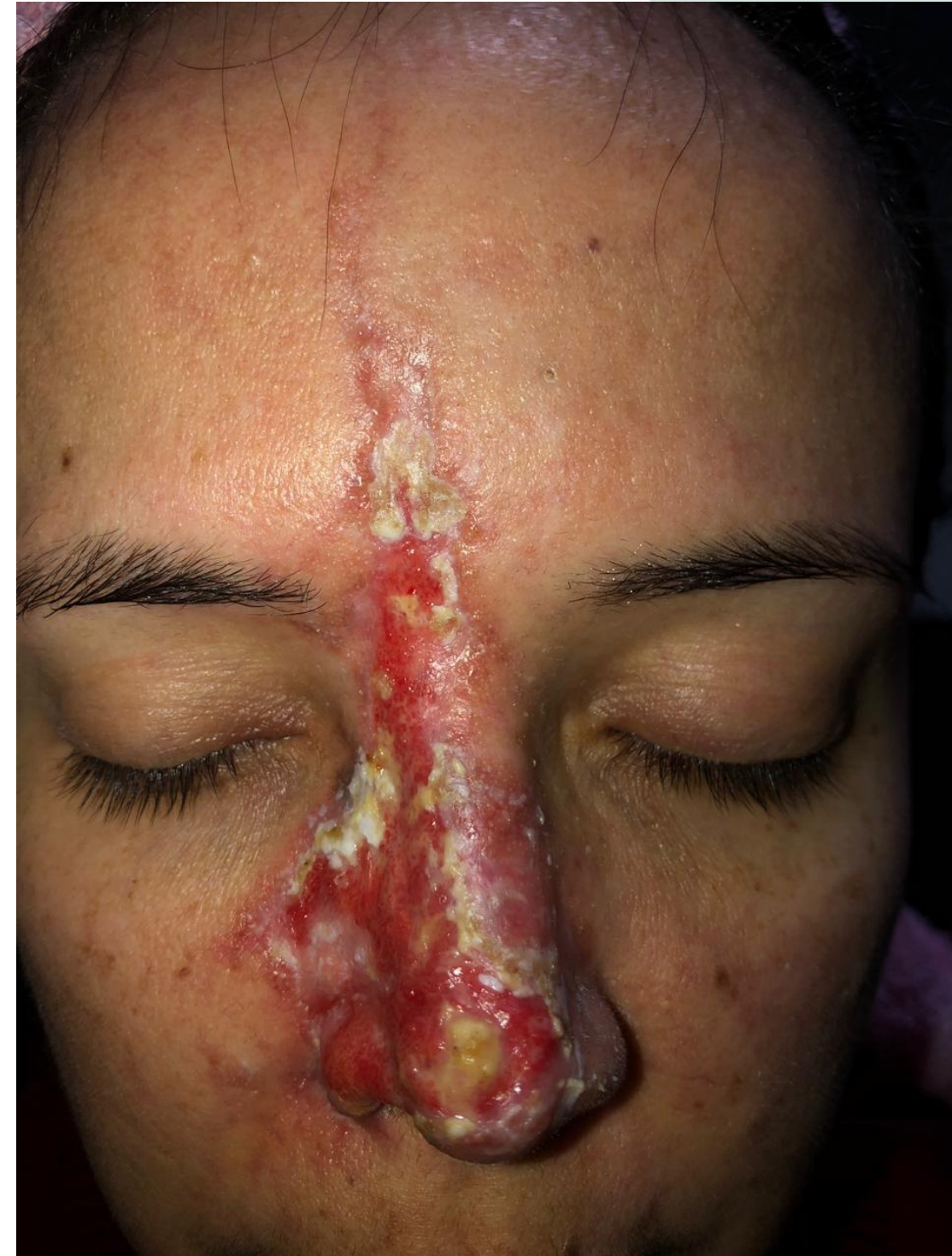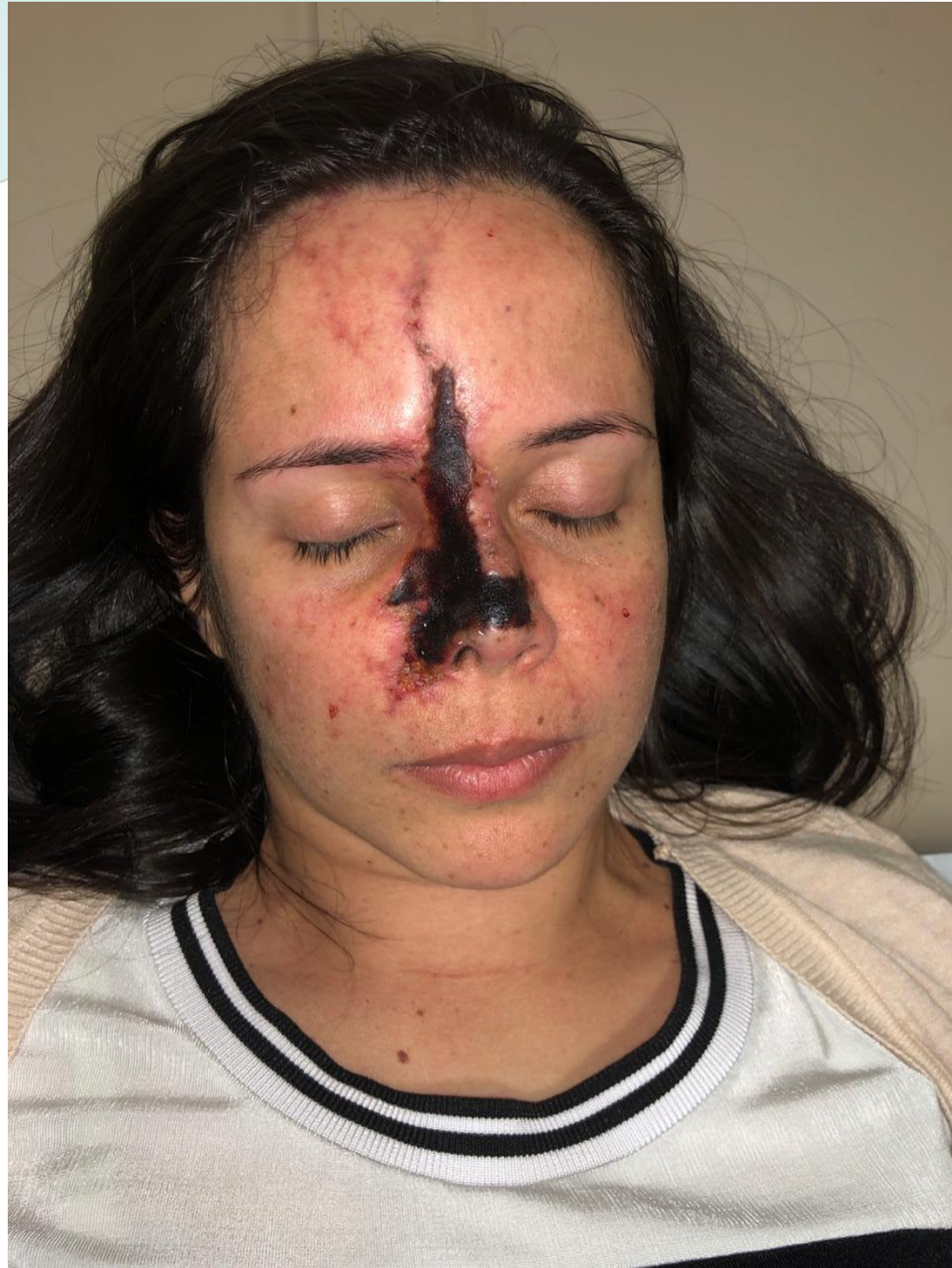BOM DIA

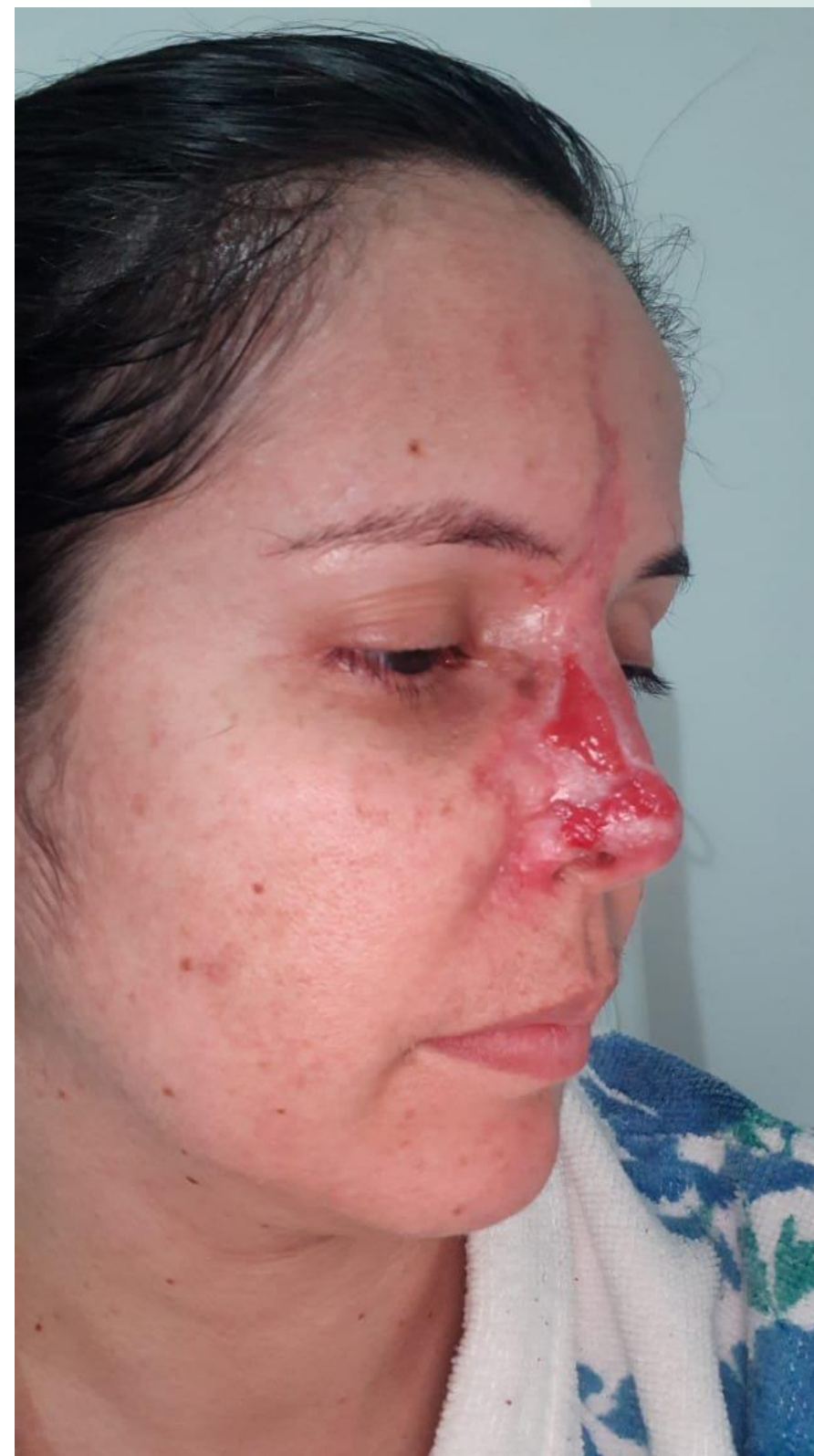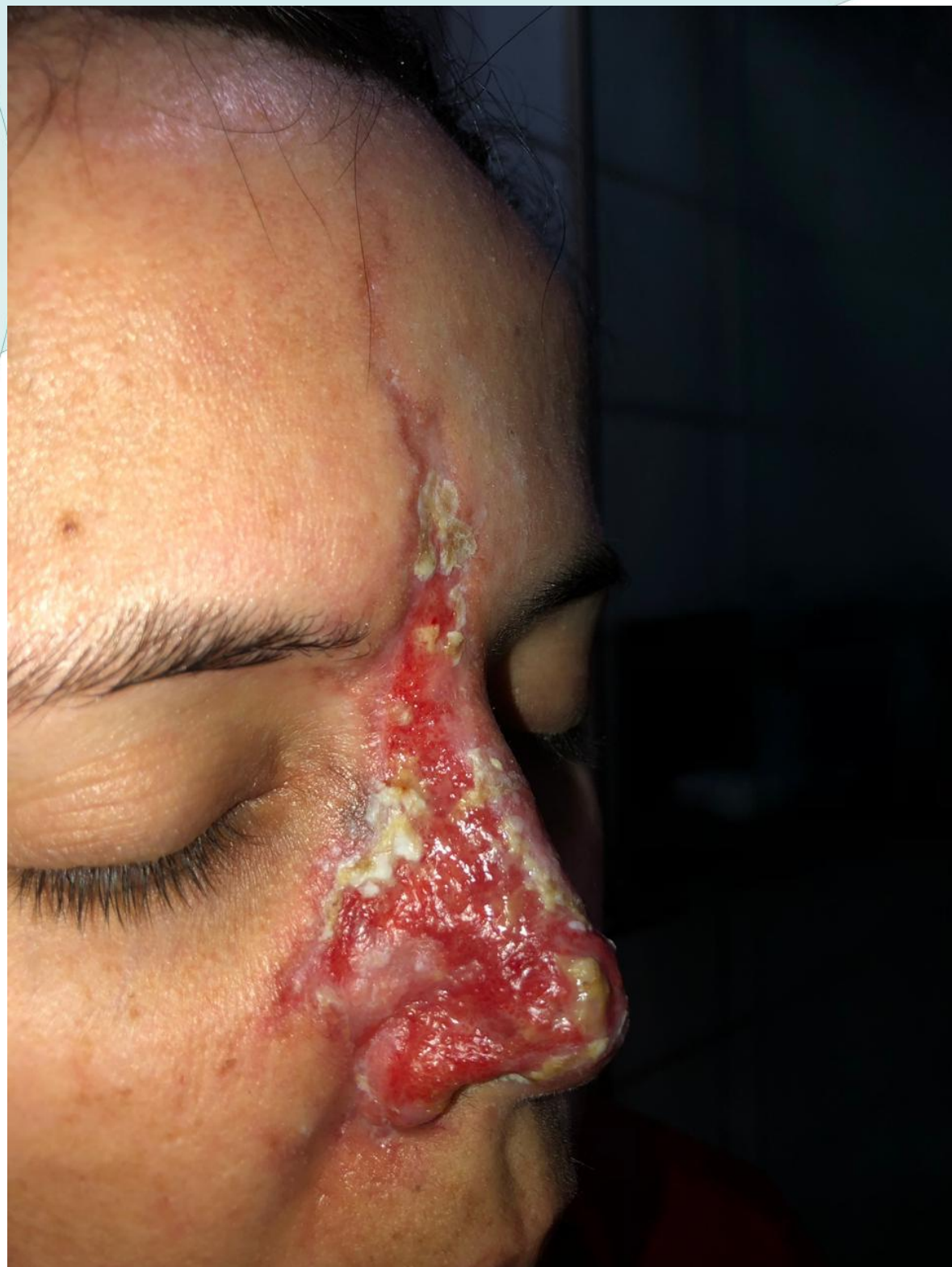Bom Dia Brasil >

Médicos alertam para os riscos de fazer harmonização facial

3 min Exibição em 20 Set 2019

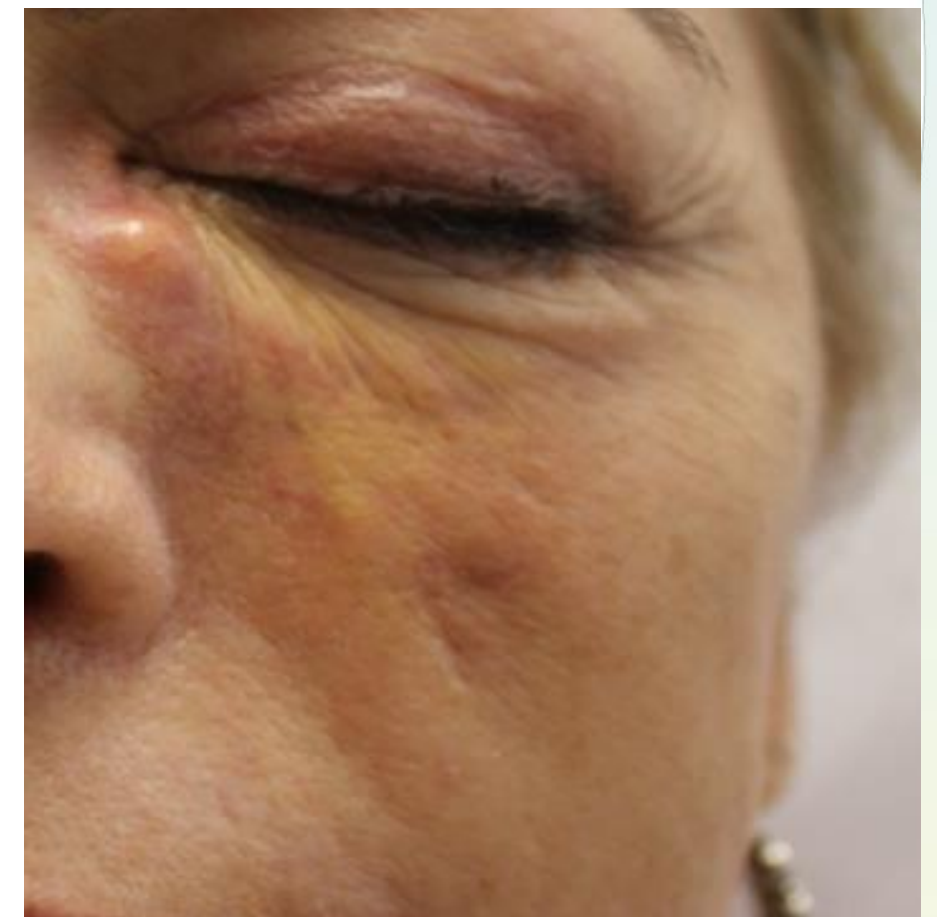
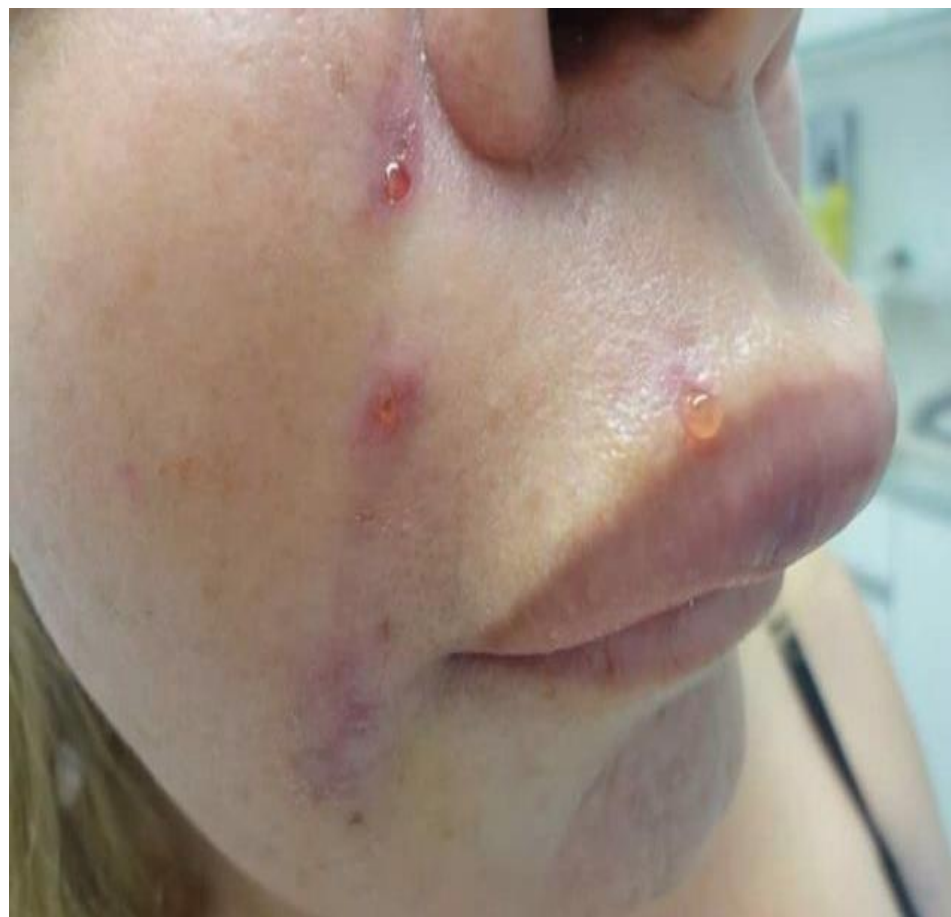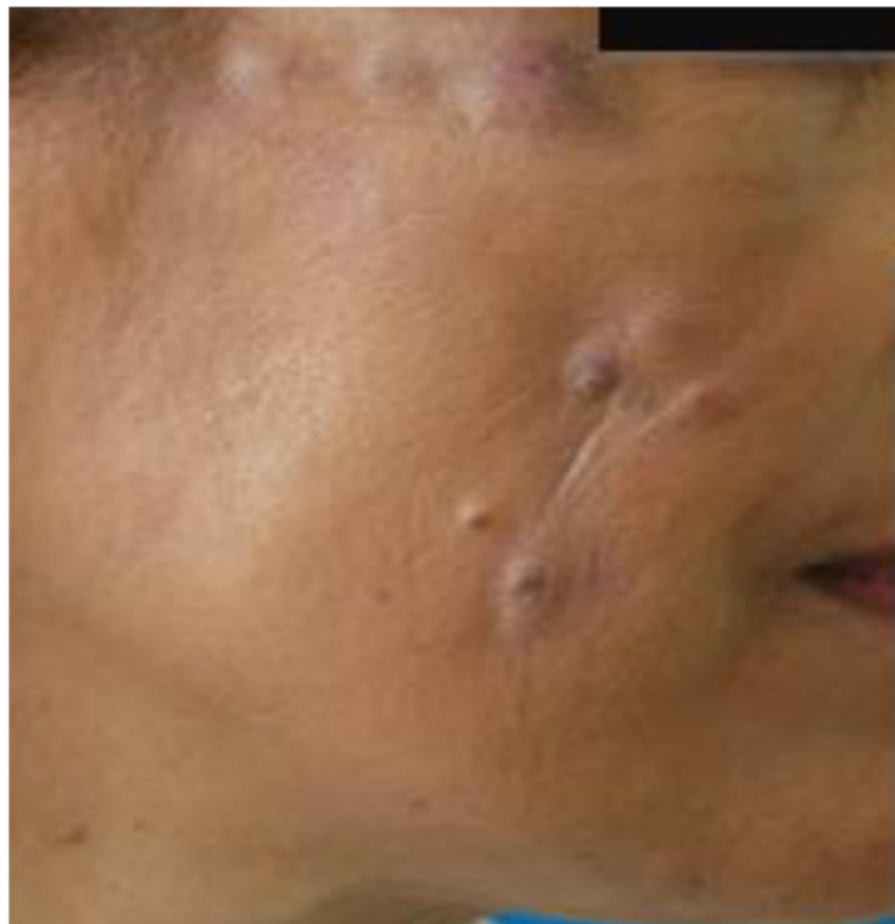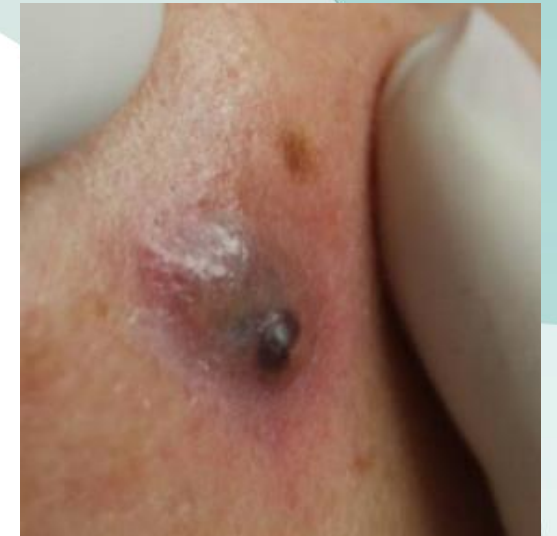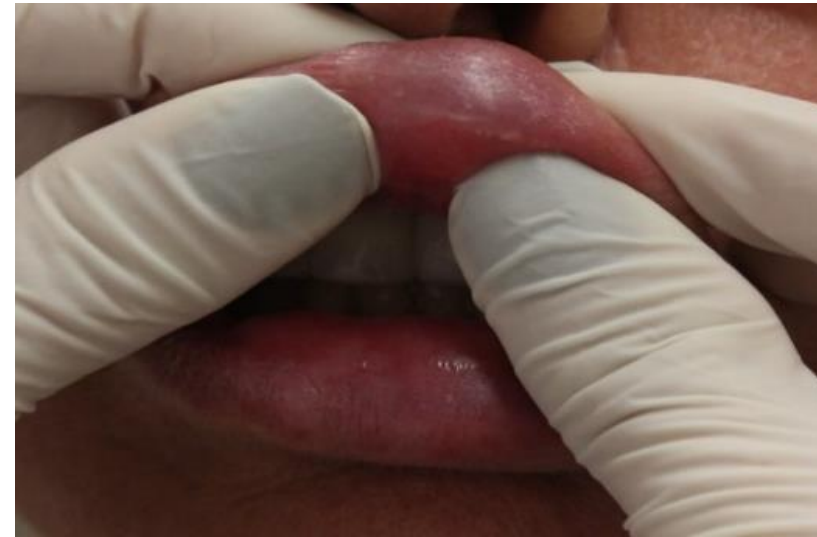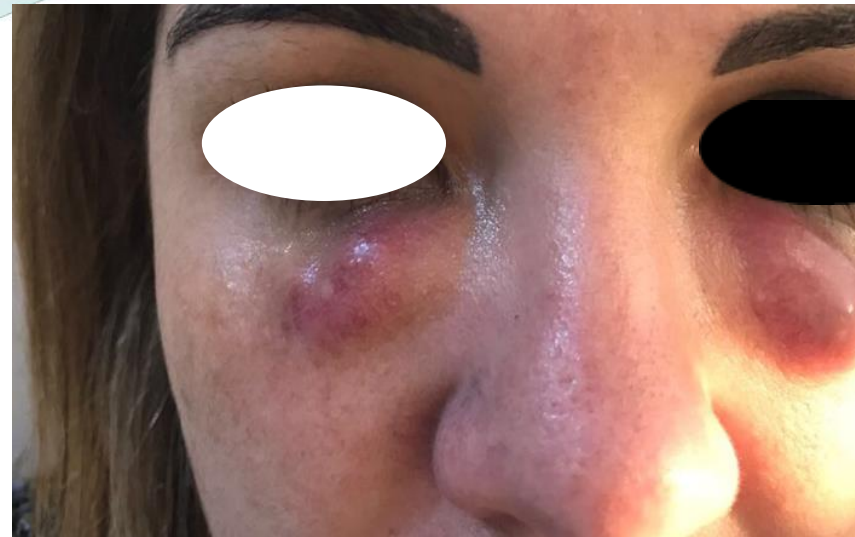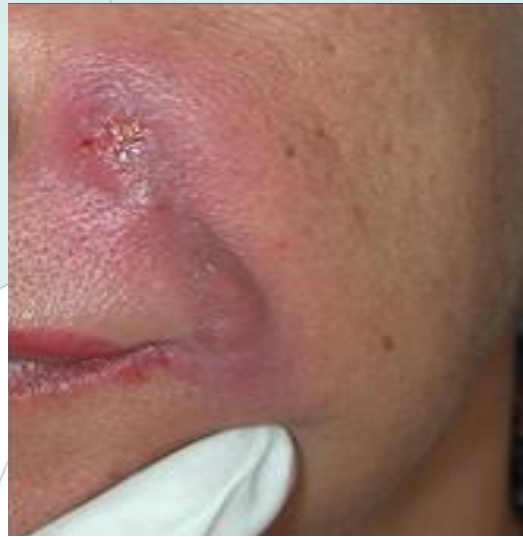The image shows a screenshot of a video player on the Globoplay website. The video content features a woman with long dark hair, wearing a dark top, speaking into a microphone. The microphone has a logo on it. The video player interface includes a navigation bar at the top with 'globoplay' and menu options like 'Agora na Globo', 'Novelas', 'Séries', 'Cinema', and 'Mais'. Below the video frame, there is a 'BOM DIA' logo, a link to 'Bom Dia Brasil', the video title 'Médicos alertam para os riscos de fazer harmonização facial', and the duration '3 min' along with the date 'Exibição em 20 Set 2019'.





Complicações de Preenchimento Cutâneo

Infecções

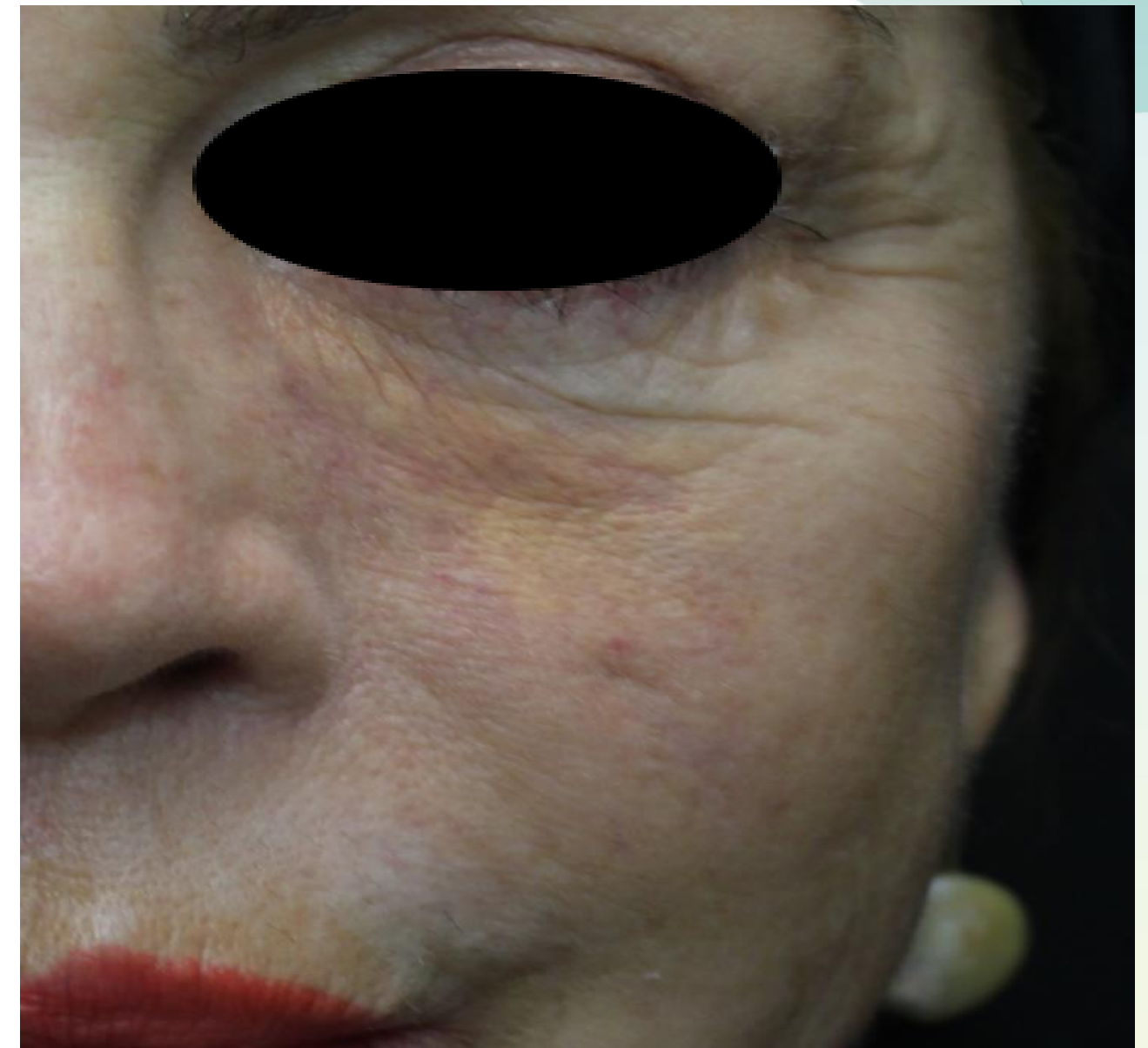
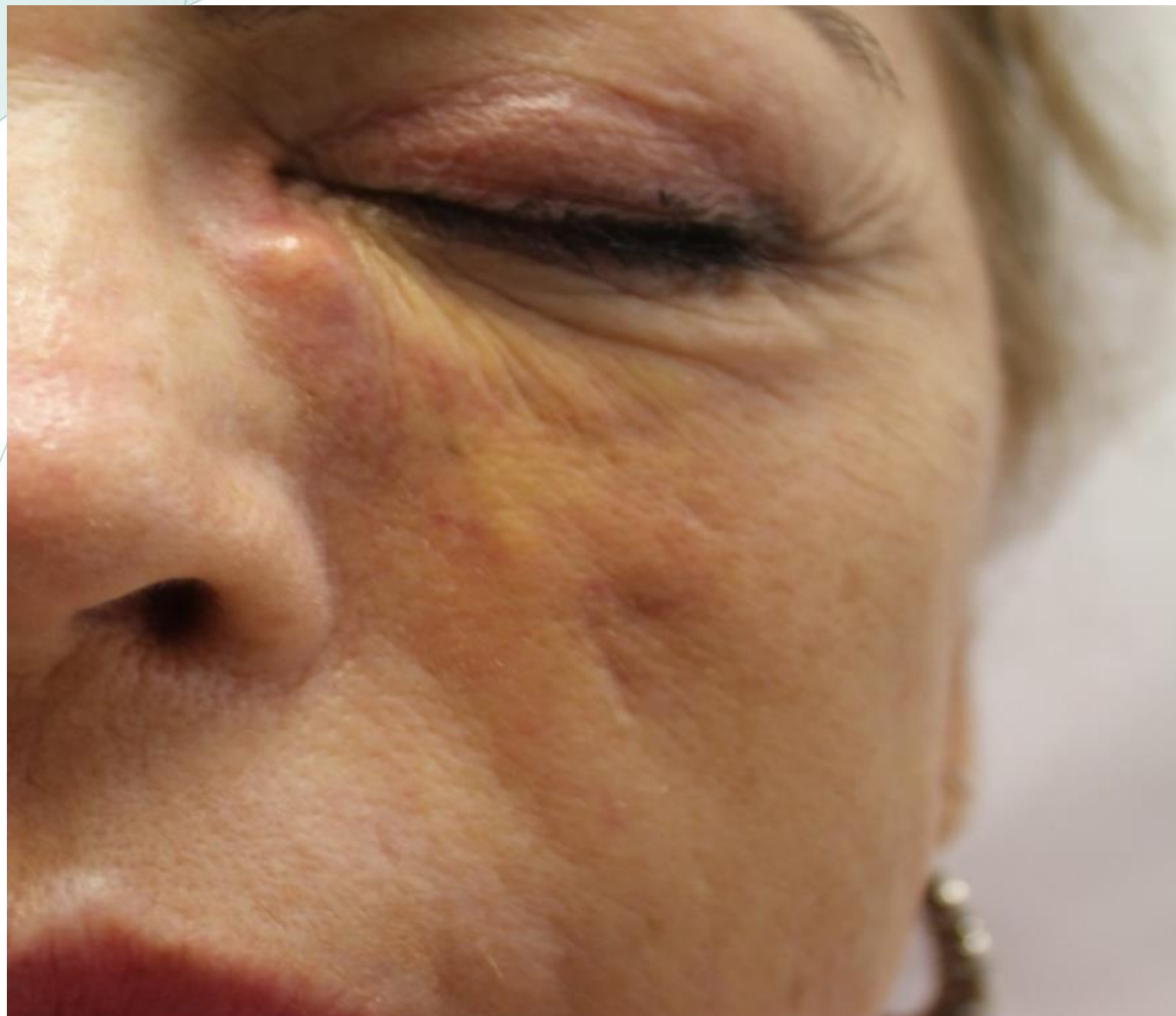
Complicações Por Preenchedores



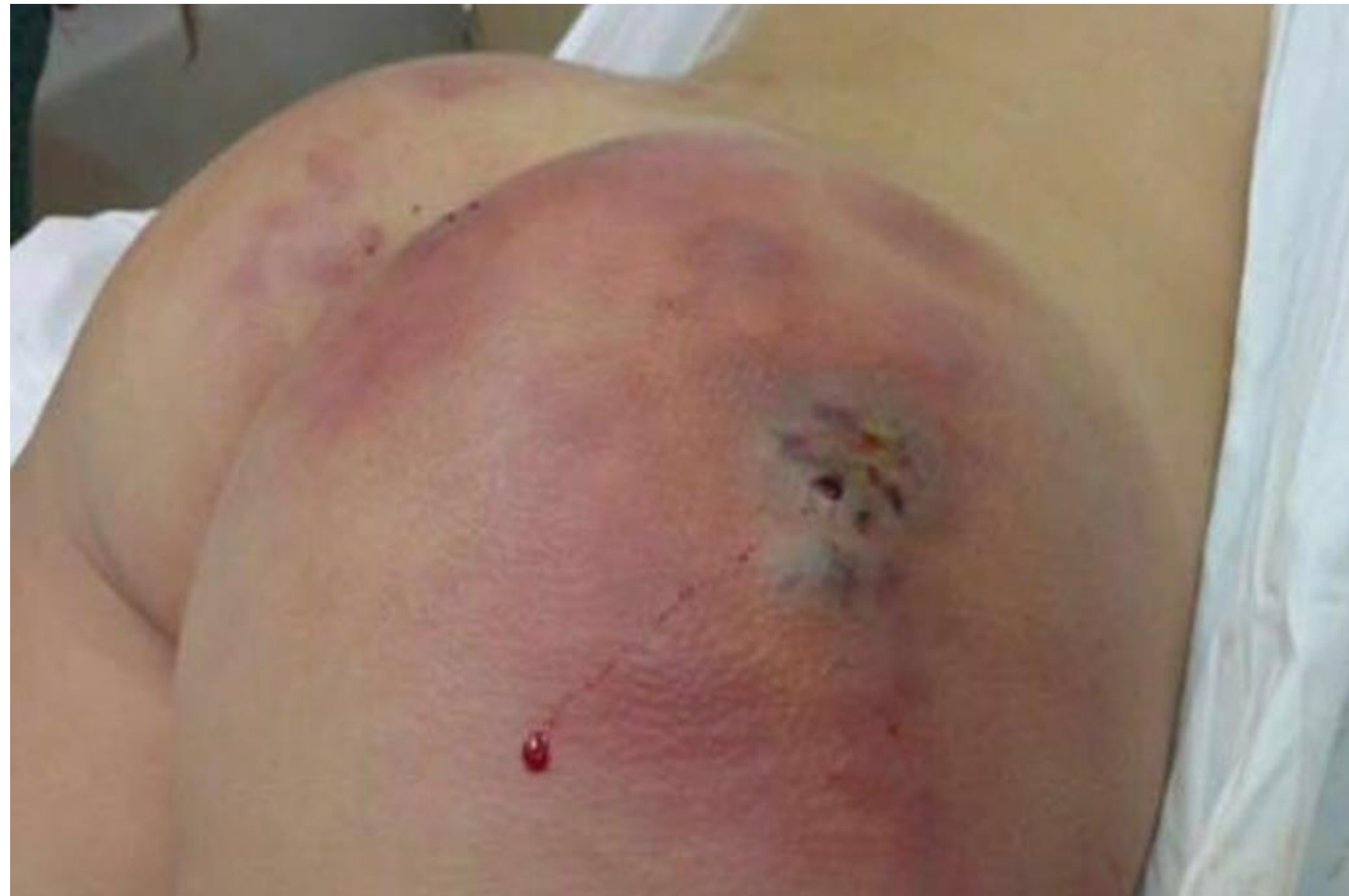História: "HA"
há 9 meses

Drenagem + culturas + azitromicina 500mg +
moxifloxacina 400mg há 6 meses



Complicações de Preenchimento Cutâneo

Infecções



Complicações de Preenchimento Cutâneo

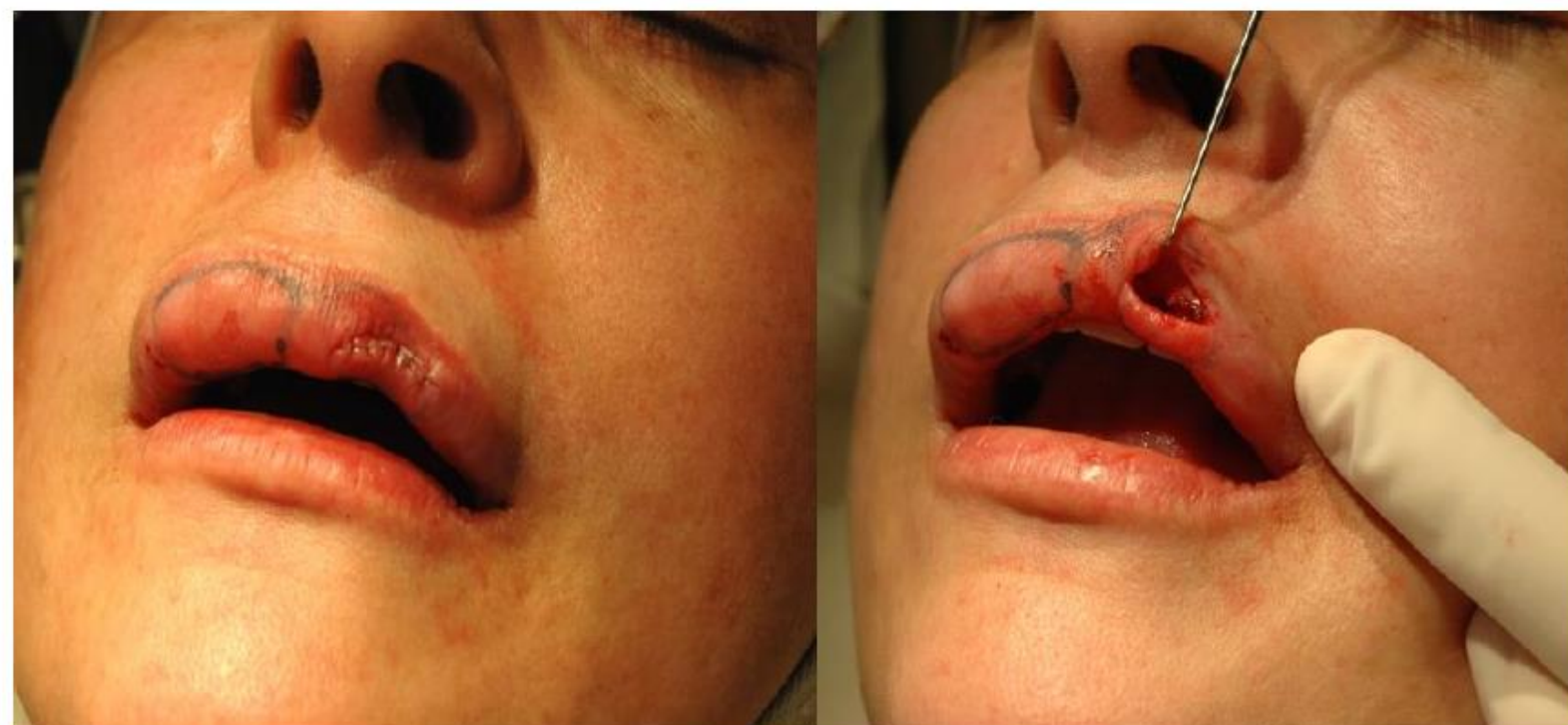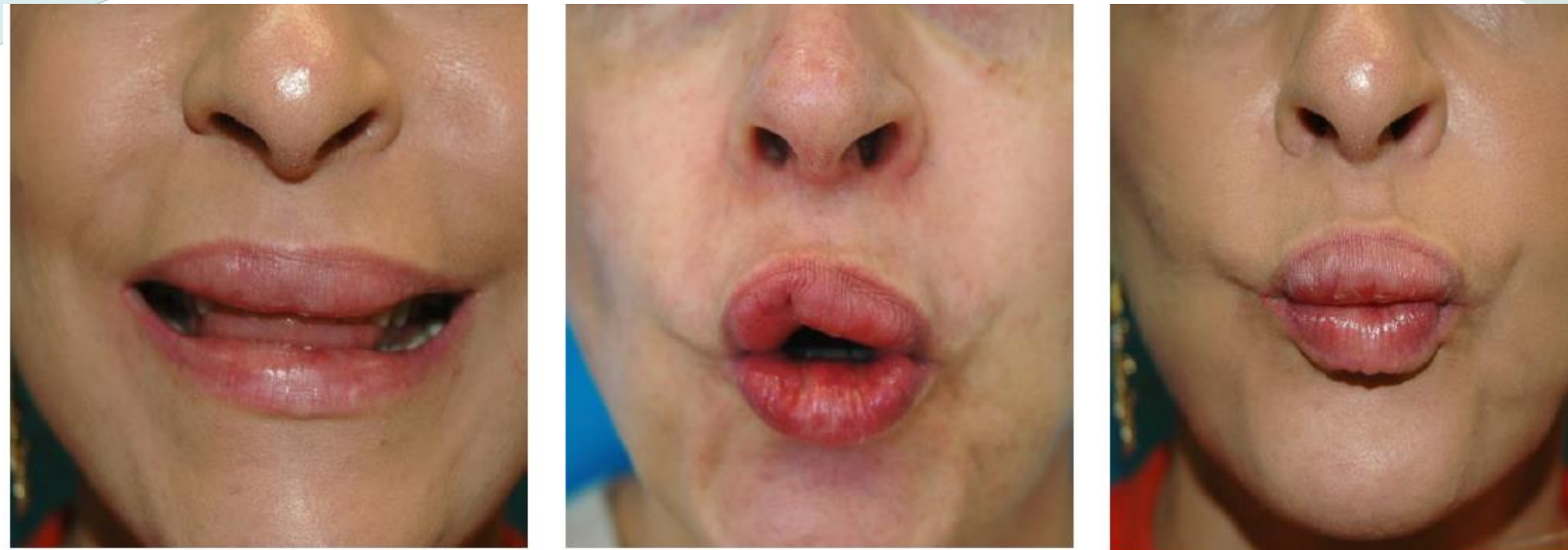


Infecção/Inflamação (Atendimento Médico)

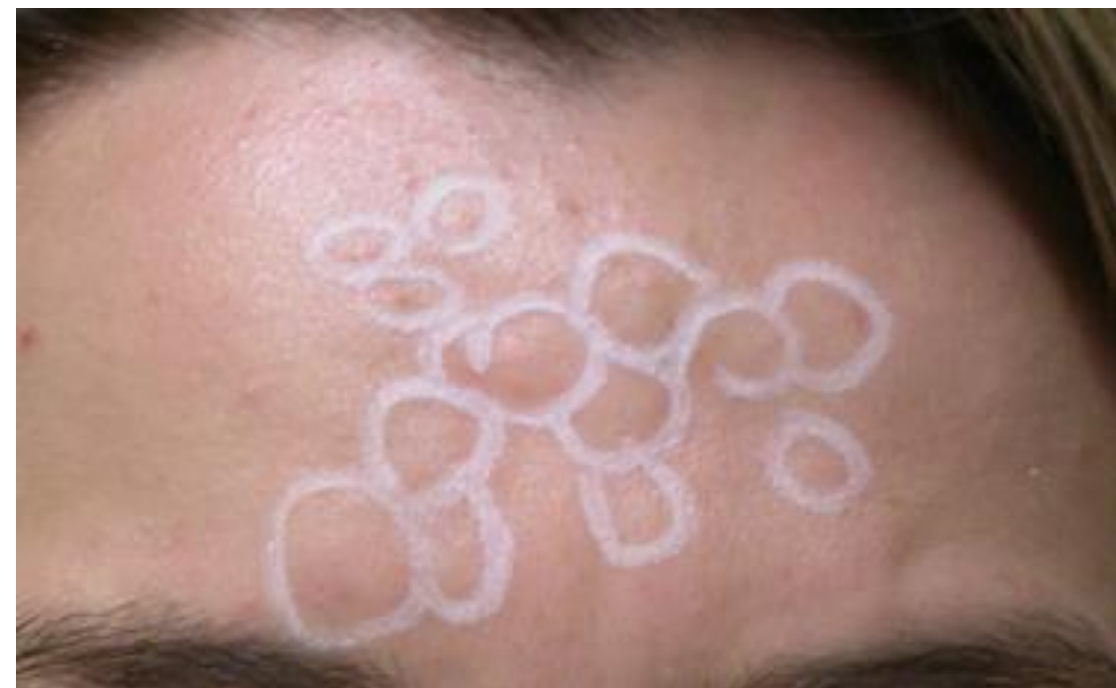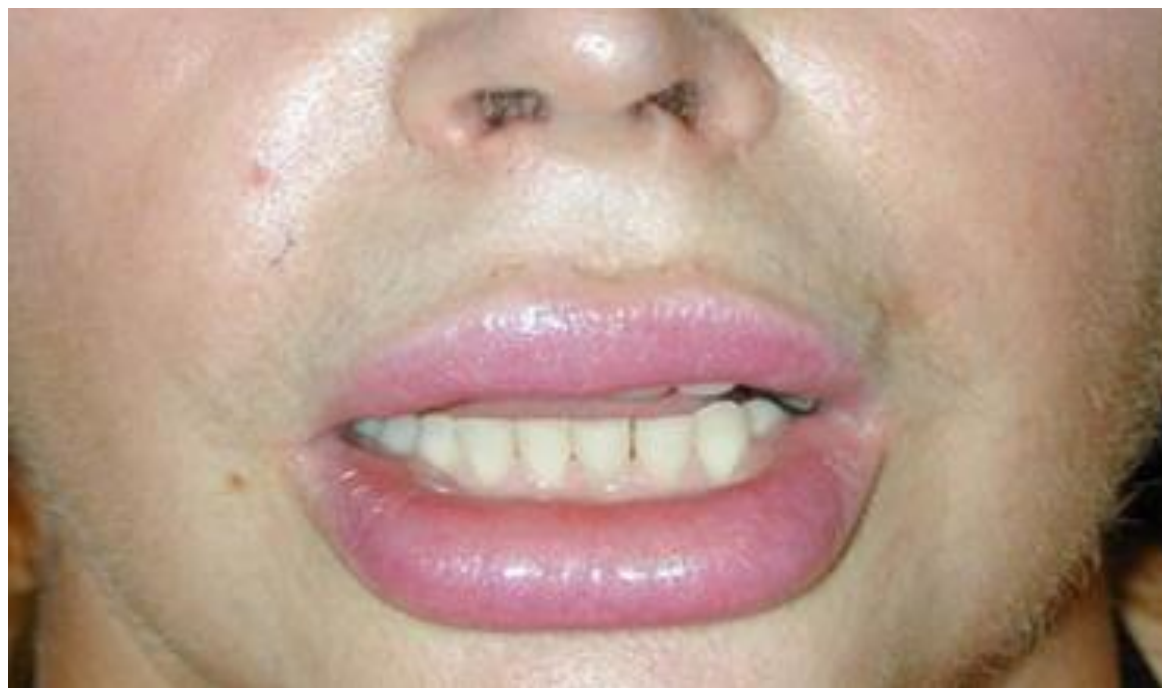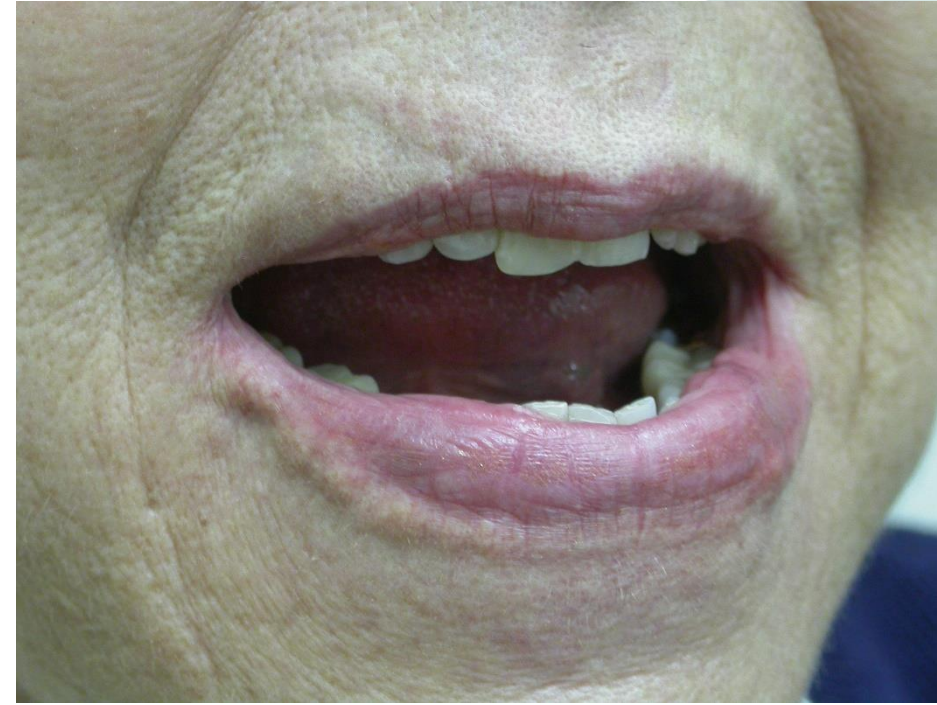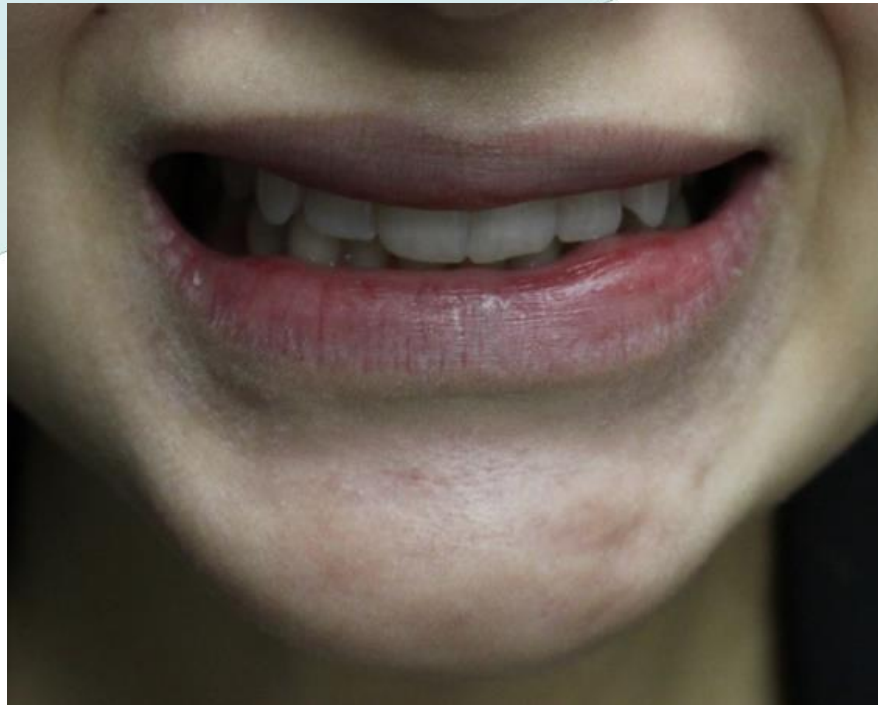- Diagnóstico: infecção ou alergia
- Exames complementares: ultrassom, culturas, biópsias
- Tratamentos: antibióticos por até 6-9 meses, infiltração corticóide, excisão cirúrgica

Complicações de Preenchimento Cutâneo

Excisão Cirúrgica



Preenchedores Definitivos: Deformidades



Mazzuco R, Hexsel D. Poly-L-lactic acid for neck and chest rejuvenation. *Dermatol Surg*, 2009

Vanaman M, Fabi SG, Carruthers J. Complications in the Cosmetic Dermatology Patient: A Review and Our Experience (Part 1). *Dermatol Surg*. 2016

Complicações de Preenchimento Cutâneo

Oclusão Arterial (Obstrução do fluxo sanguíneo)

- Necrose da pele
- Cegueira
- AVC

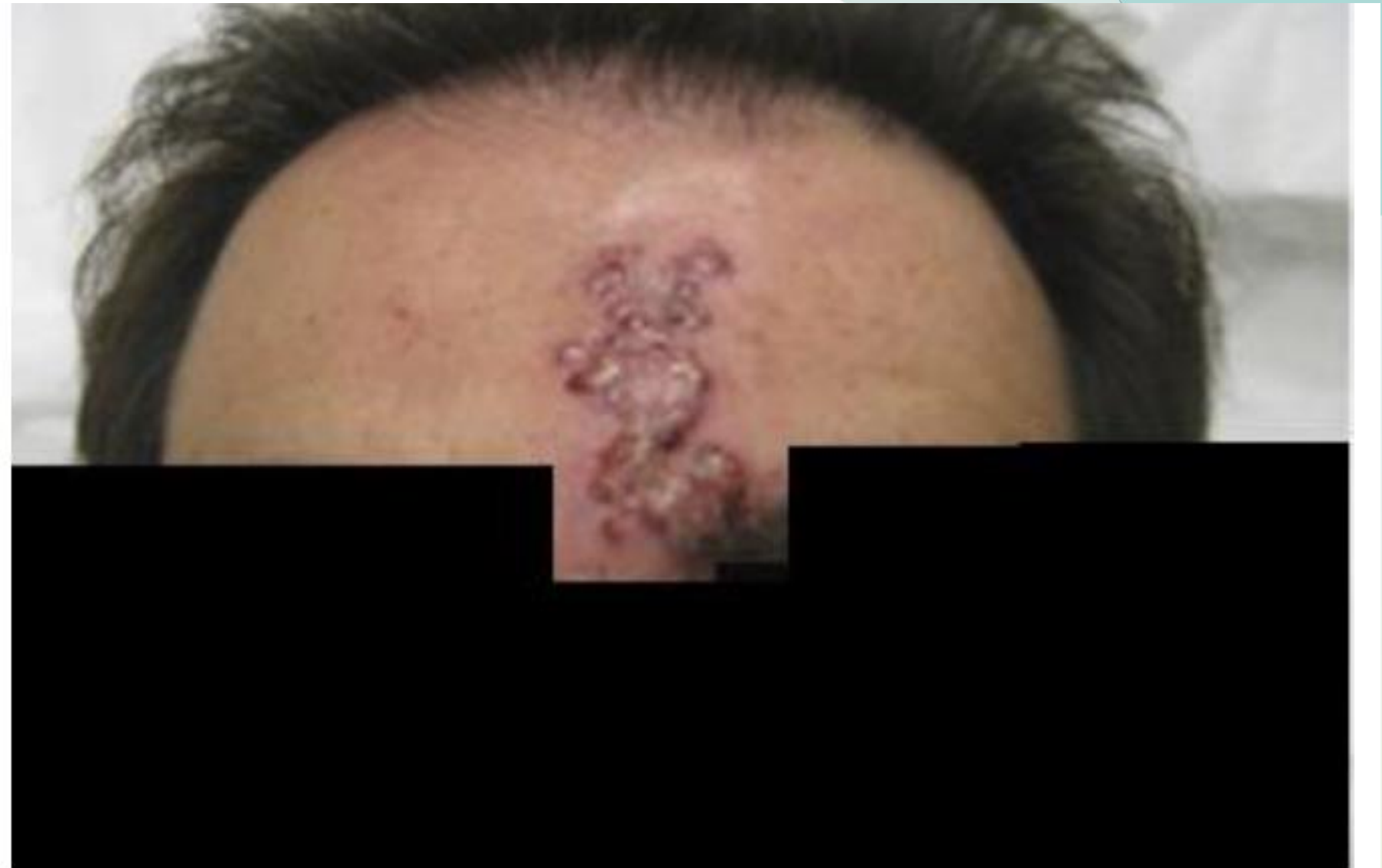
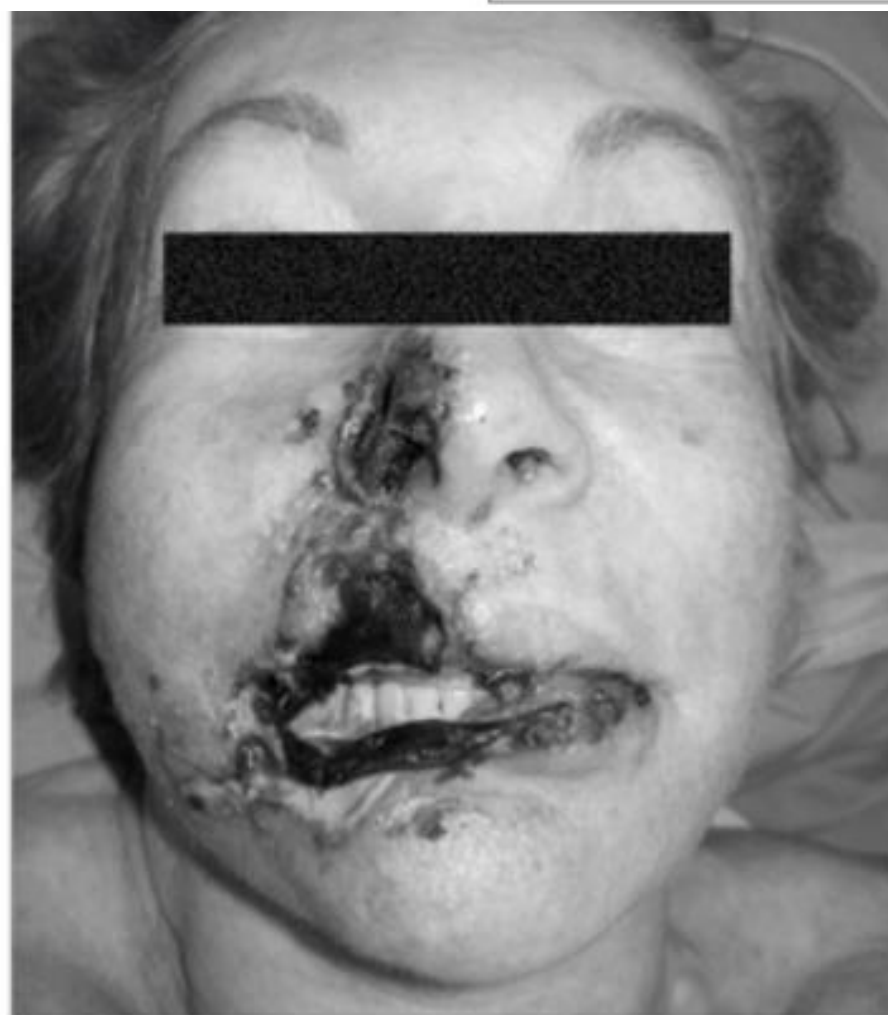
Foto 5: Necrose por oclusão arterial.

Extensive facial necrosis after infiltration of polymethylmethacrylate

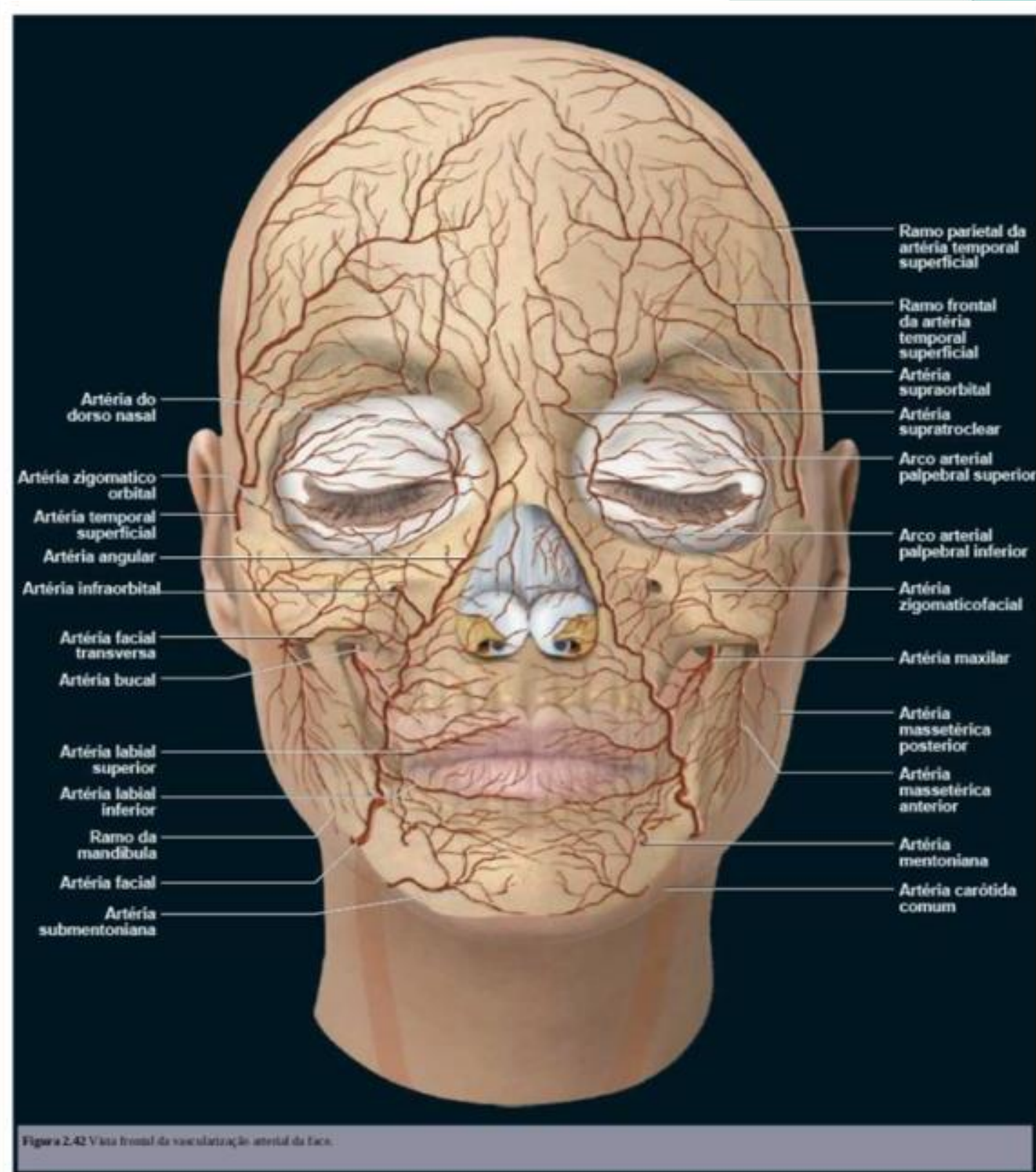
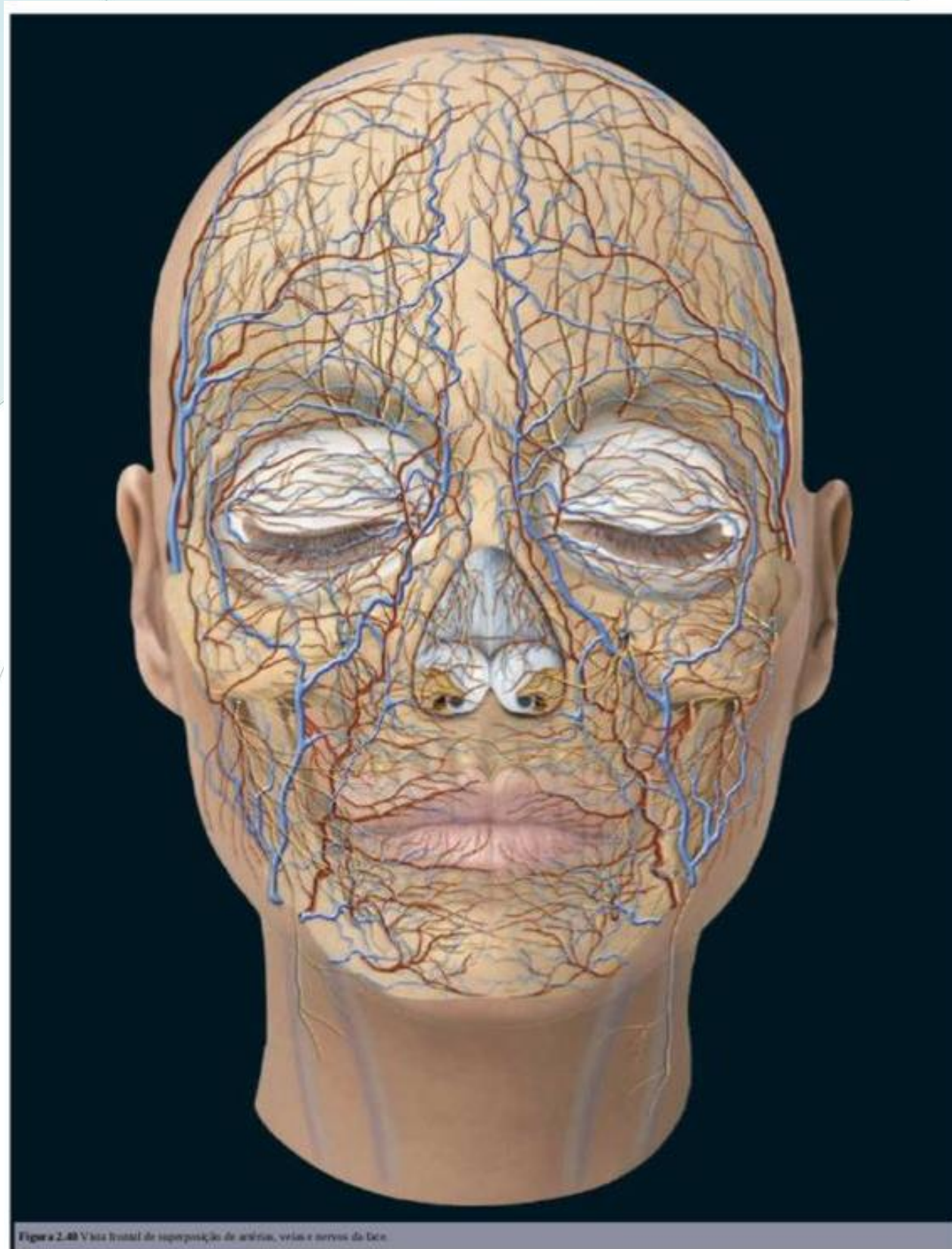
*Anderson Castelo Branco de Castro*¹, *Marcus Vinicius
Martins Collares*², *Ciro Paz Portinbo*³, *Paulo Cesar
Dias*⁴, *Rinaldo di Angeli Pinto*⁵

Keywords: face, necrosis, polymethylmethacrylate.



Complicação após infiltração com PMMA - Observar extensa área de necrose no pré-operatório em hemiface direita (asa nasal, lábios superior e inferior, e parte da região bucinadora).

Artérias e Veias da Face



CONSEQUÊNCIAS PRÁTICAS DO DESRESPEITO AO ATO MÉDICO



UOL HOST PAGBANK PAGSEGURO CURSOS UOL BUSCA BATE-PAPO EMAIL

NE10 JC RÁDIO JORNAL TV JORNAL BUSCA ASSINE O JC

AO VIVO Rádio Jornal PERNAMBUCO

DERMATOLOGIA

Jornalista aciona Justiça após nariz necrosar em procedimento estético

Priscilla Aguiar ficou internada por onze dias depois de passar por uma rinomodelação no fim de abril

Home > Noticia



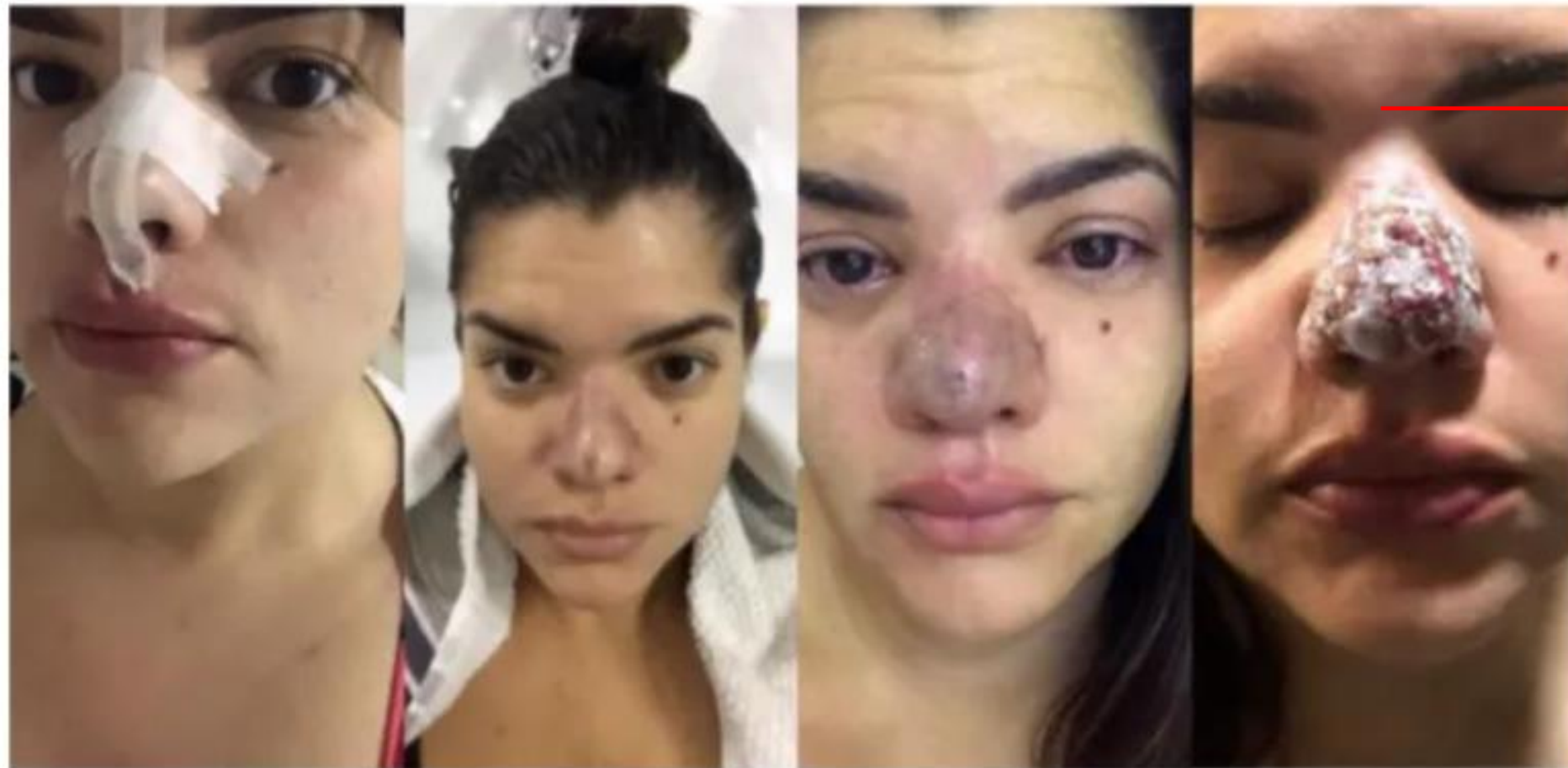Após necrose no nariz, jornalista desabafa sobre perigos do ácido hialurônico

Por Marina Teodoro | 29/05/2019 08:00 - Atualizada às 29/05/2019 09:10



“No dia em que fiz o preenchimento, meu nariz ficou esbranquiçado, mas achei que era normal. No segundo dia, já começou a ficar bem feio e enviei fotos para a biomédica esteta, que disse ser normal também. No terceiro dia, comecei a ter dores fortes e avisei a especialista, que me mandou colocar gelo. Pronto. A partir daí, só piorou e eu tive que ser internada”, conta.

Os médicos que a atenderam explicaram que o ácido foi inserido em um vaso que faz ligação com o cérebro e o olho, entupindo-o e causando uma oclusão arterial. Como a biomédica esteta que realizou o procedimento não identificou o problema, o caso evoluiu para a necrose.



26 de abril de 2018

27 de abril de 2018

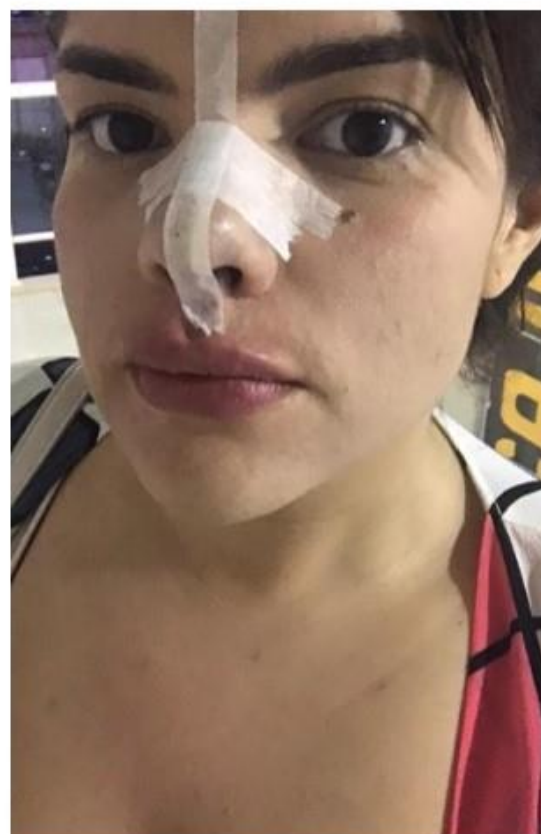
29 de abril de 2018

30 de abril de 2018

26 de abril
de 2018

Horário da foto: 17:27

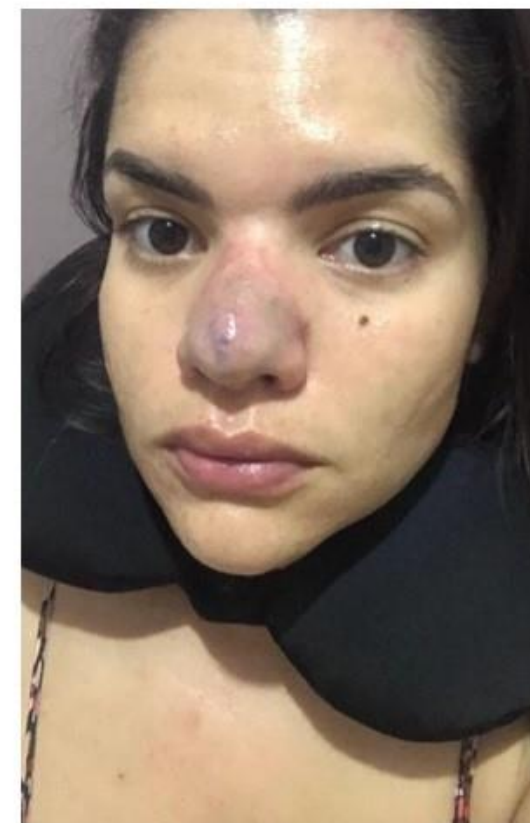Tirada logo após o
preenchimento com
ácido hialurônico



28 de abril
de 2018

No segundo dia após o
procedimento eu já
sentia muita dor.

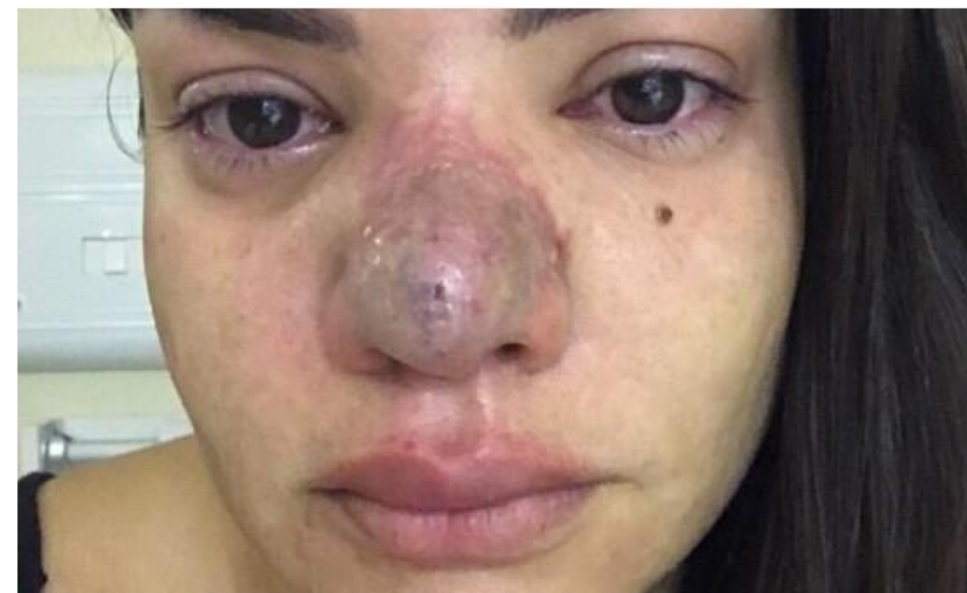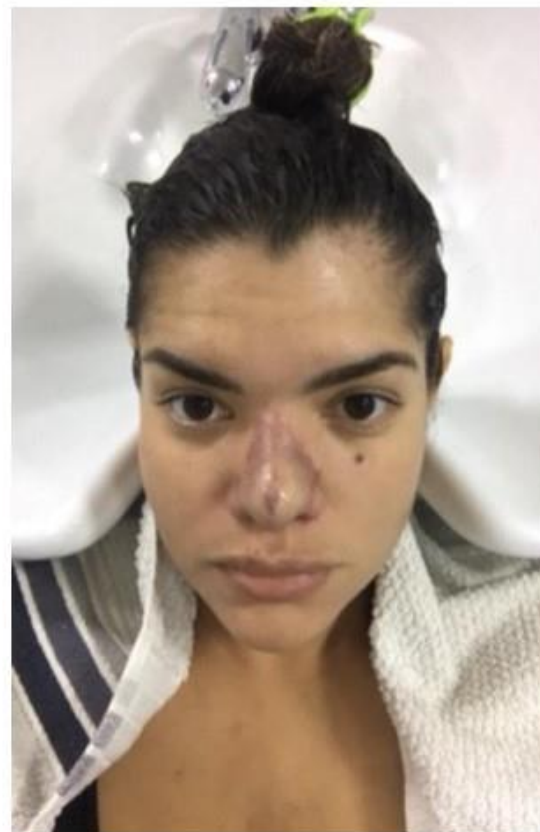Foi quando biomédica
recomendou o uso de
gelo.



27 de abril
de 2018

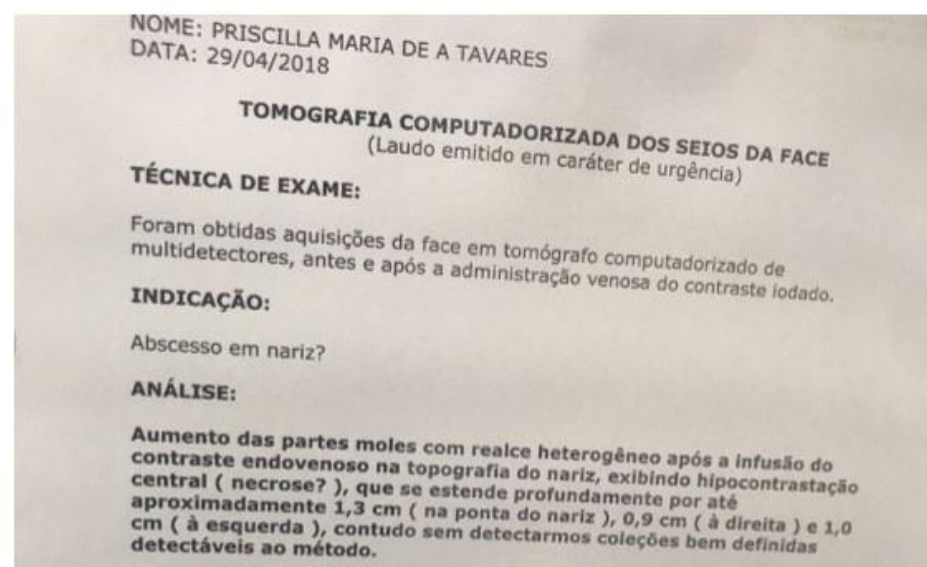
Horário da foto: 17:02

Primeiras 24 horas após
o preenchimento com
ácido hialurônico



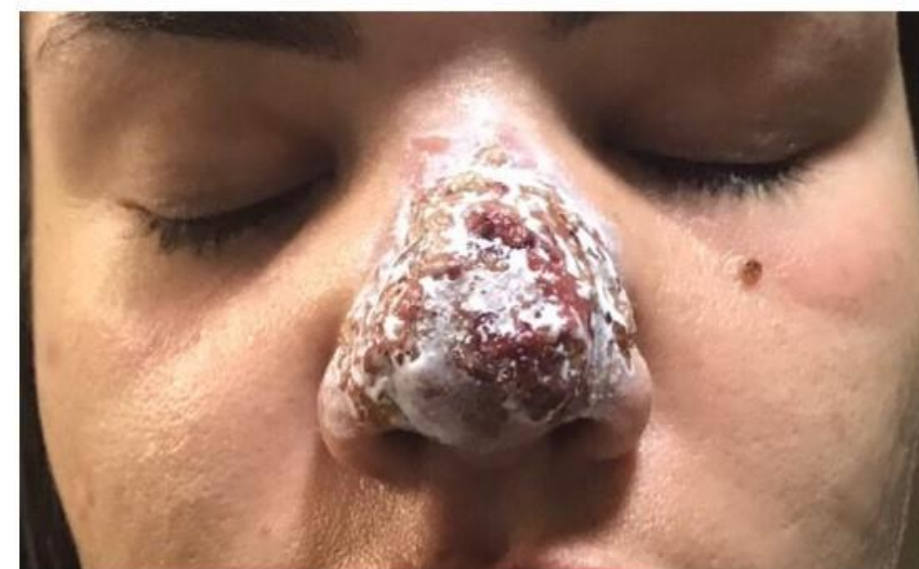29 de abril de 2018

9:52 fui internada com infecção e necrose



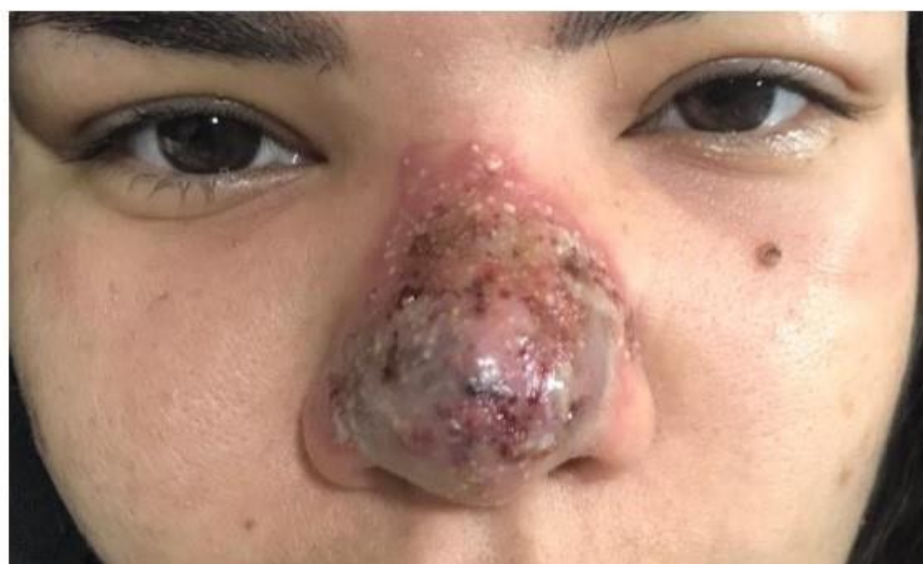Tomografia

Exame identificou necrose de 1,3cm na ponta do nariz, 0,9cm à direita e 1,0 à esquerda



30 de abril de 2018

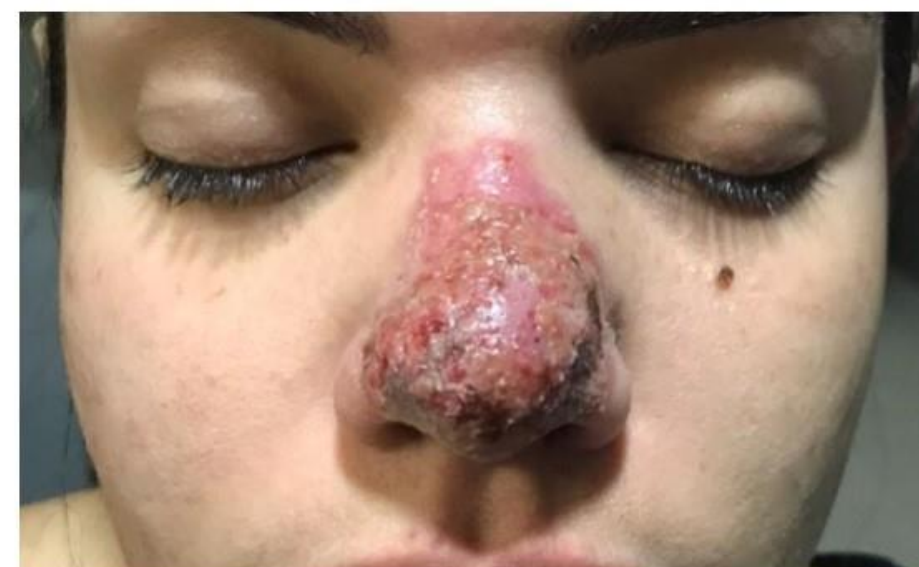Hora da foto: 21:10. Com Ciclapast



30 de abril de 2018

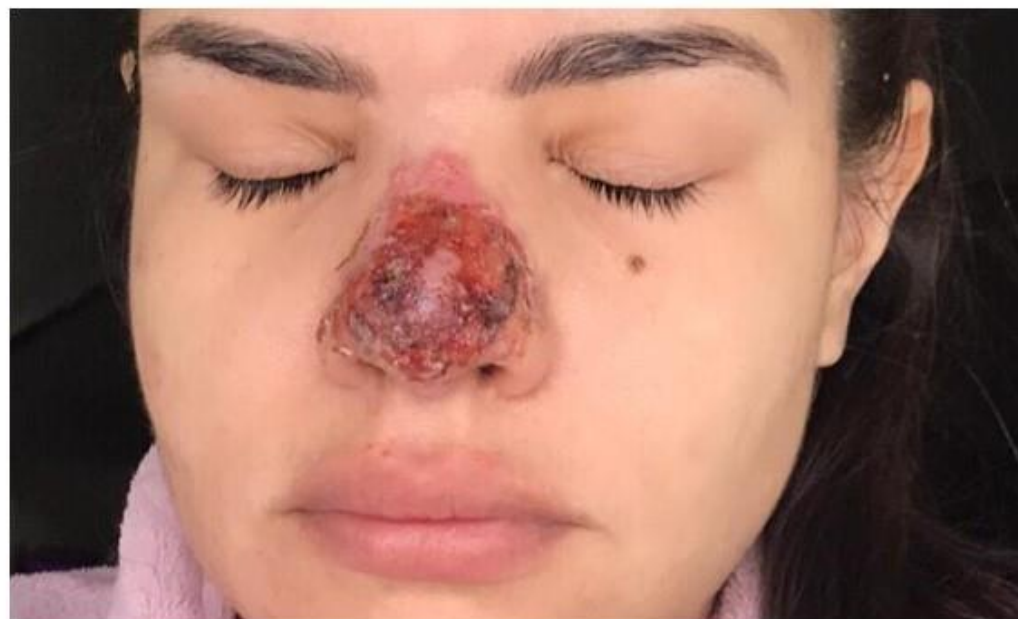Horário da foto: 08:17.

Manhã após aplicação da hialuronidase



1 de maio de 2018

Hora da foto: 20:49



2 de maio de 2018

Hora da foto: 6:20. Manhã antes do início do tratamento na câmara hiperbárica

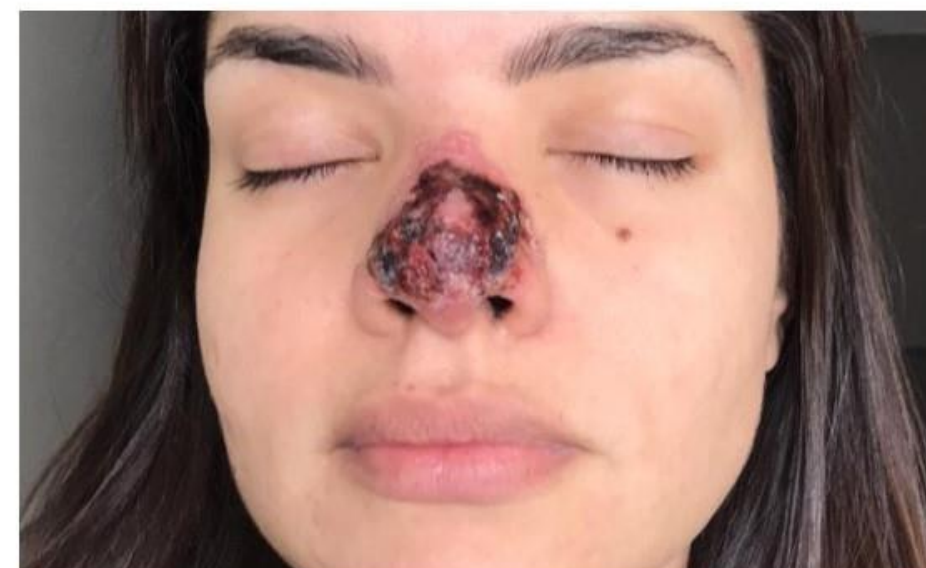
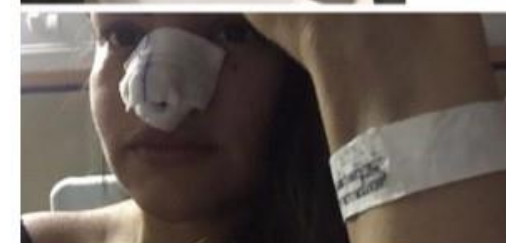
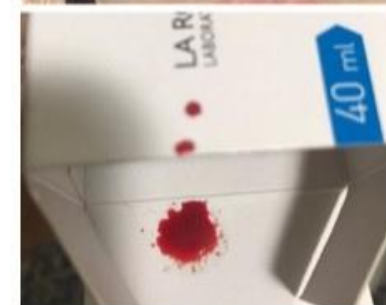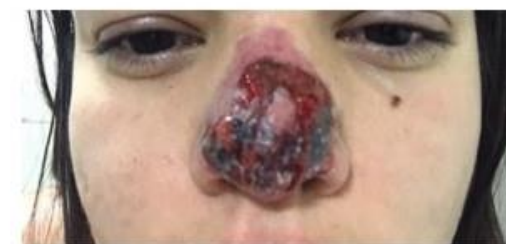2 de maio de 2018

2 de maio de 2018

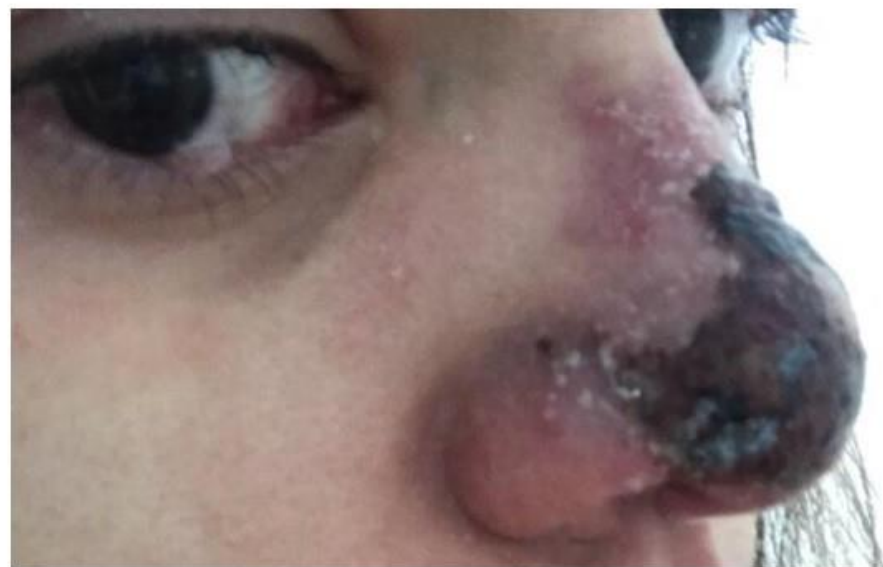22:14

Primeira noite após tratamento na hiperbárica.



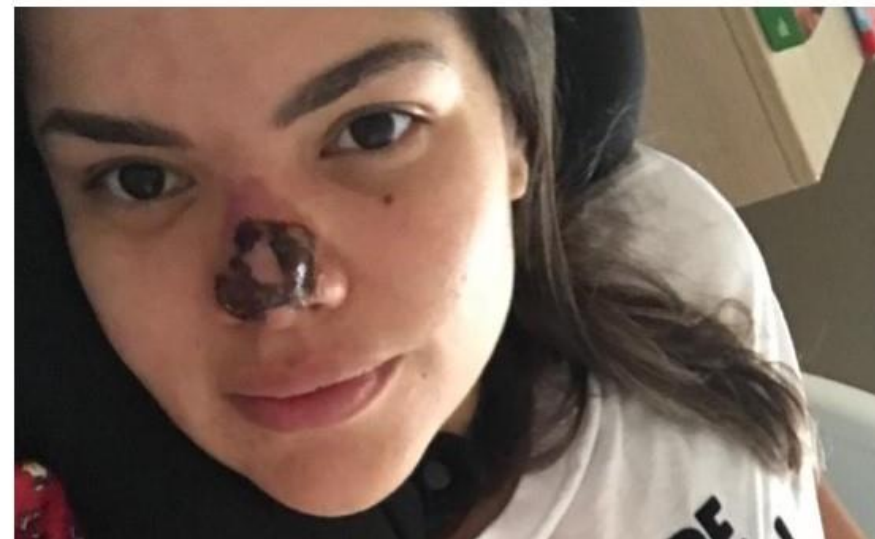3 de maio de 2018

12:10



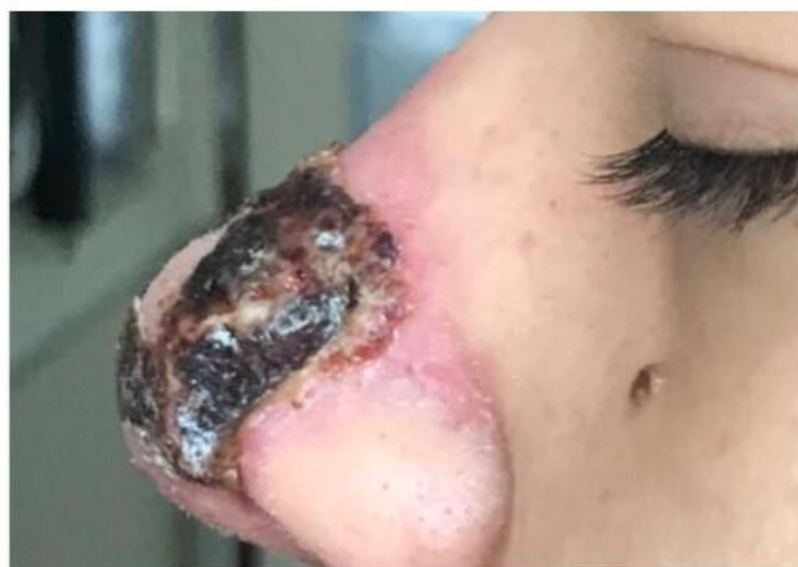4 de maio de 2018

12:34



6 de maio de 2018

9:06



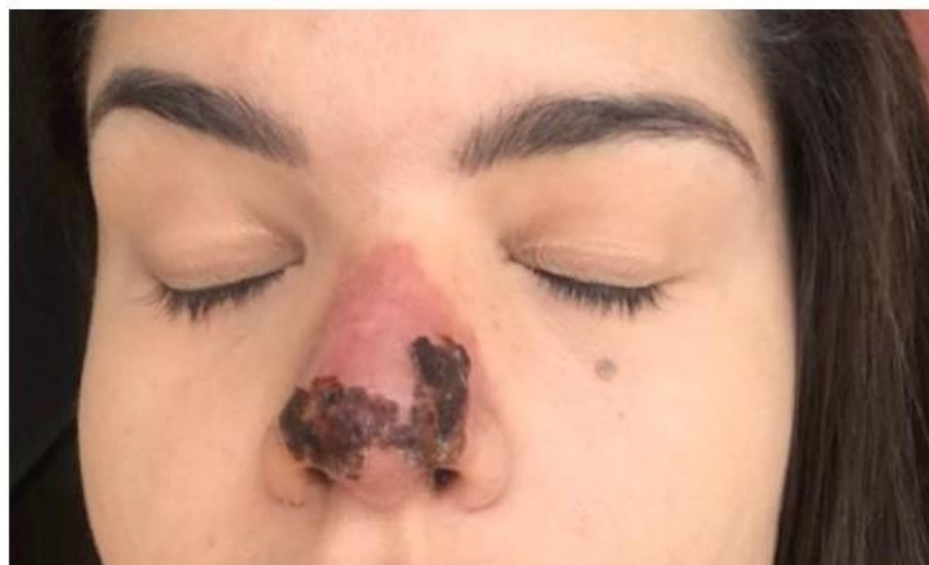5 de maio de 2018

7:05



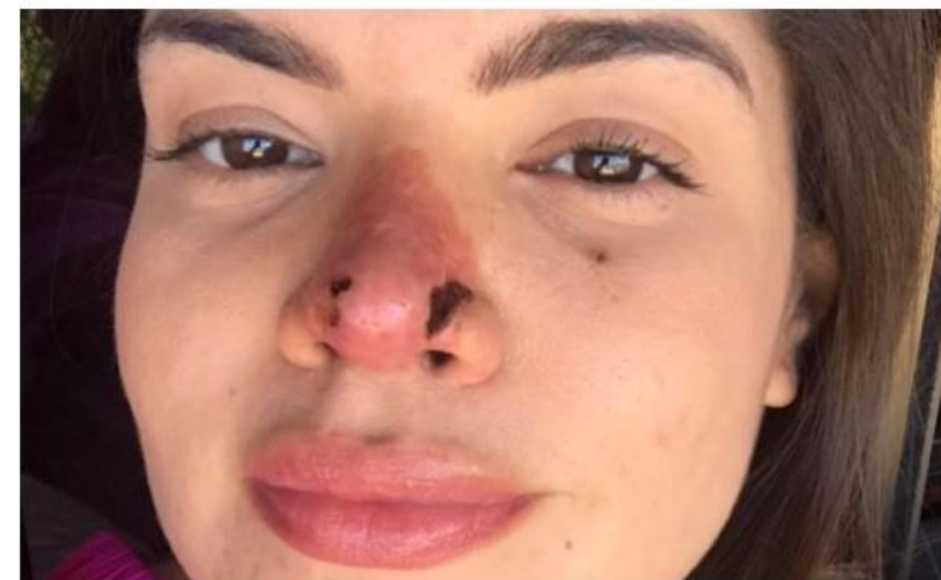08 de maio de 2018

14:07



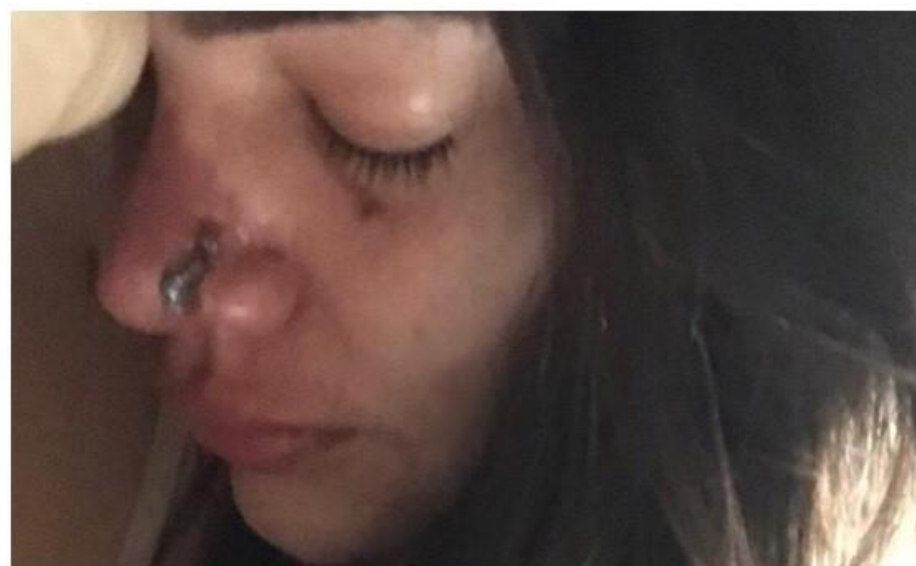9 de maio de 2018

09:05



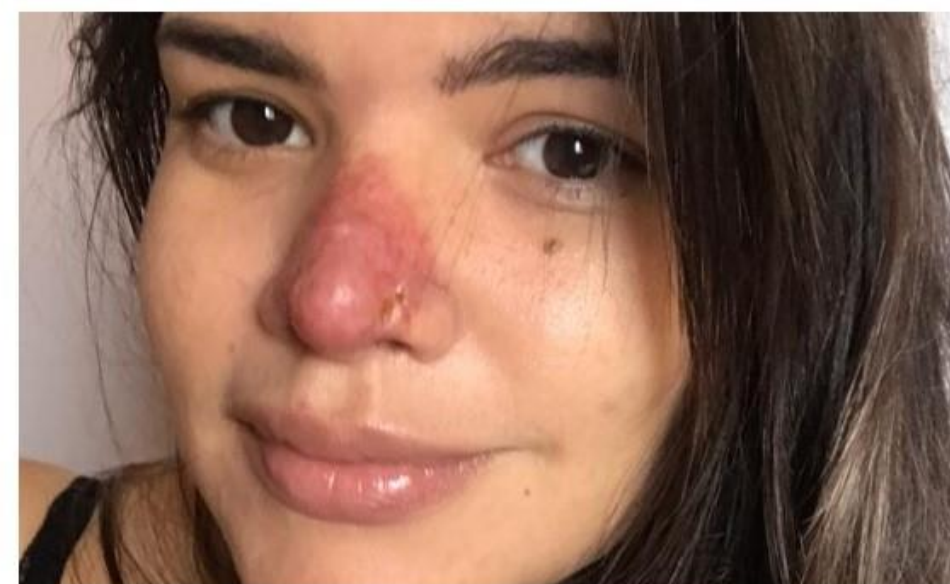12 de maio de 2018

13:02



11 de maio de 2018

Primeira manhã em casa. 7:12



17 de maio de 2018

Artigo Original

Autores:

Ada Trindade de Almeida¹
Raul Banegas²
Ricardo Boggio³
Bruna Bravo⁴
André Braz⁵
Gabriela Casabona⁶
Daniel Coimbra⁷

Diagnóstico e tratamento dos eventos adversos do ácido hialurônico: recomendações de consenso do painel de especialistas da América Latina

Diagnosis and treatment of hyaluronic acid adverse events: Latin American expert panel consensus recommendations

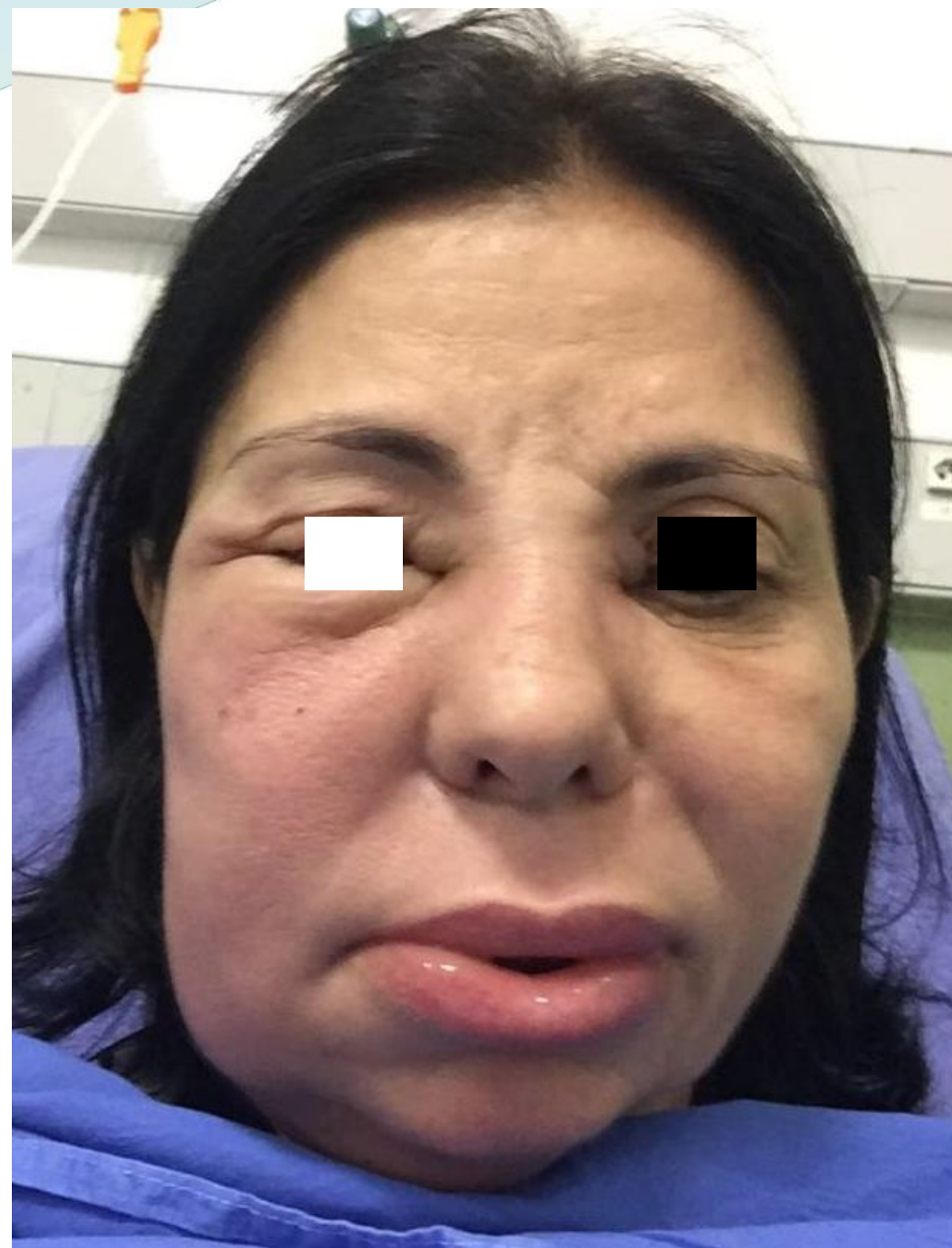Surg Cosmet Dermatol 2017;9(3):204-13.



Tratamento da Oclusão Arterial

- Injeção imediata de hialuronidase na área injetada
- Medicamentos vasodilatadores e anticoagulantes

Choque Anafilático Por Hialuronidase


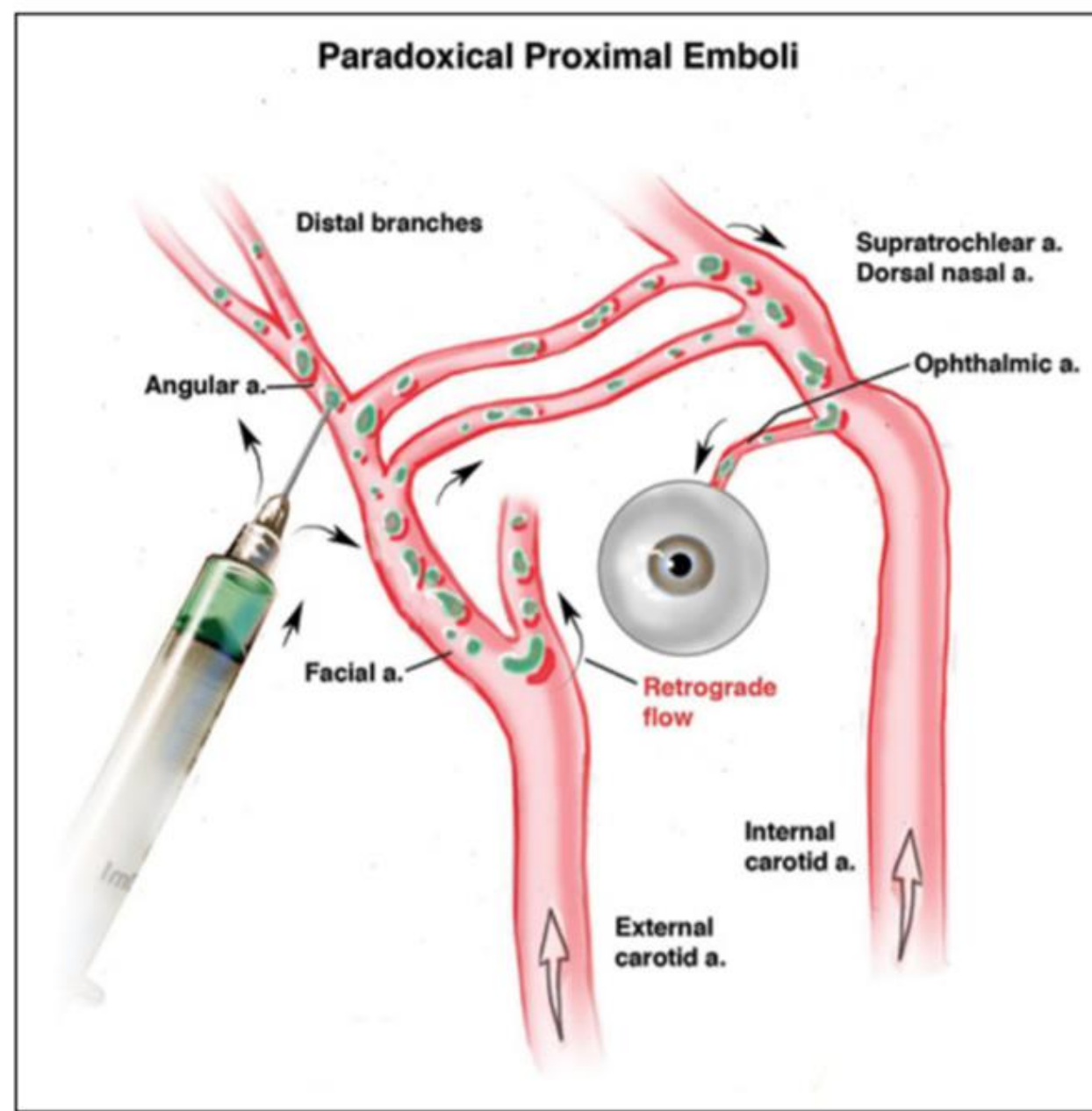


Cortesia Dra. Doris Hexsel

Anafilaxia após hialuronidase para ácido hialurônico feita por outro profissional.

Complicações de Preenchedores

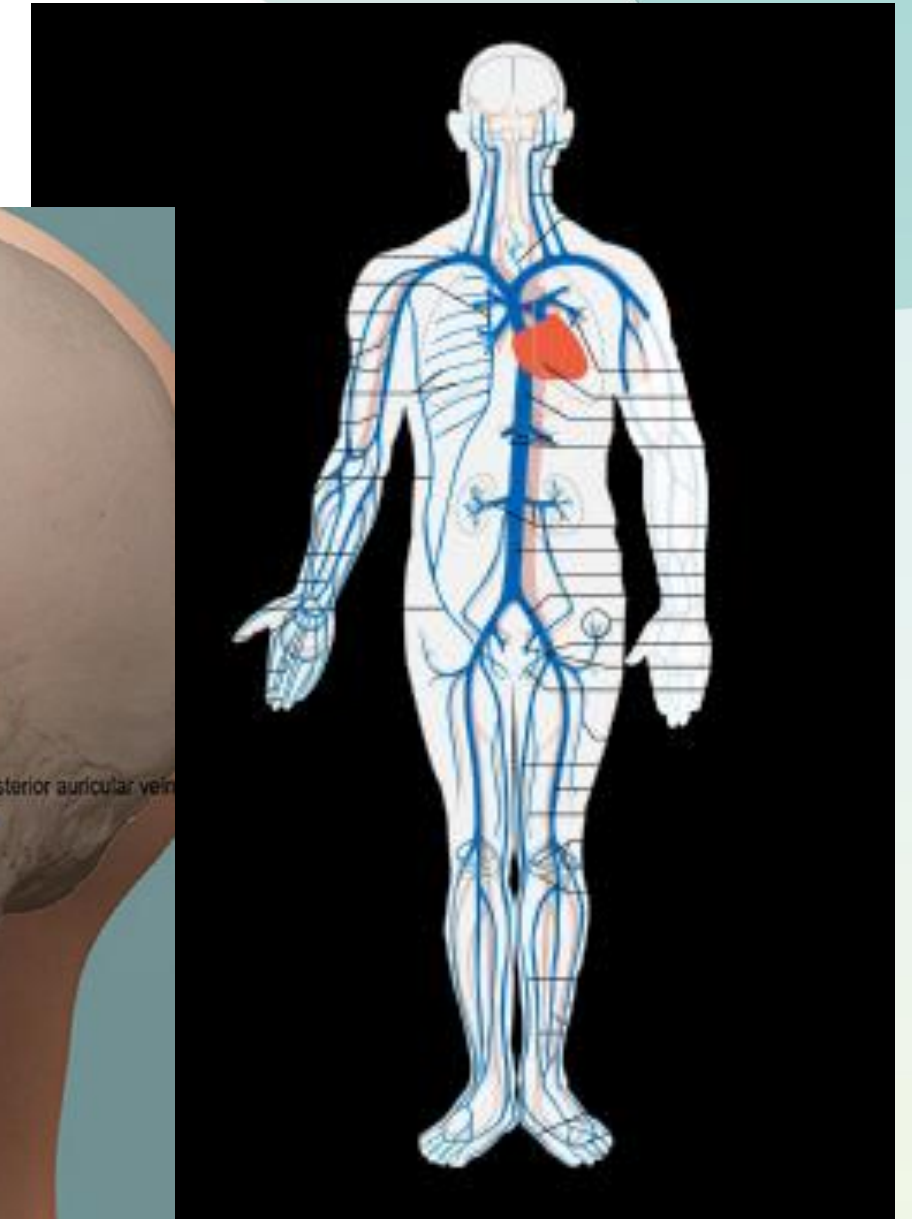
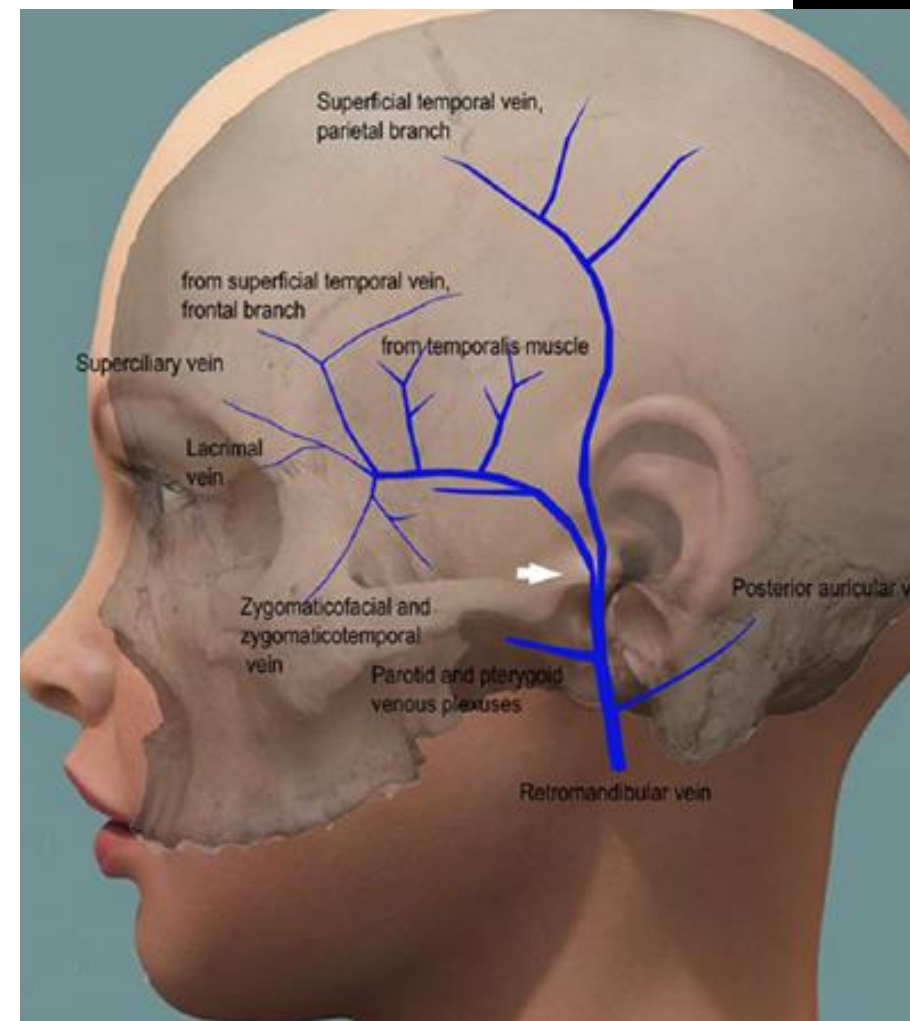
Cegueira: obstrução da artéria central da retina



Complicações de Preenchedores

Embolia Pulmonar

- Preenchedores podem ser injetados no sistema venoso, percorrendo até os pulmões
- Potencialmente fatal

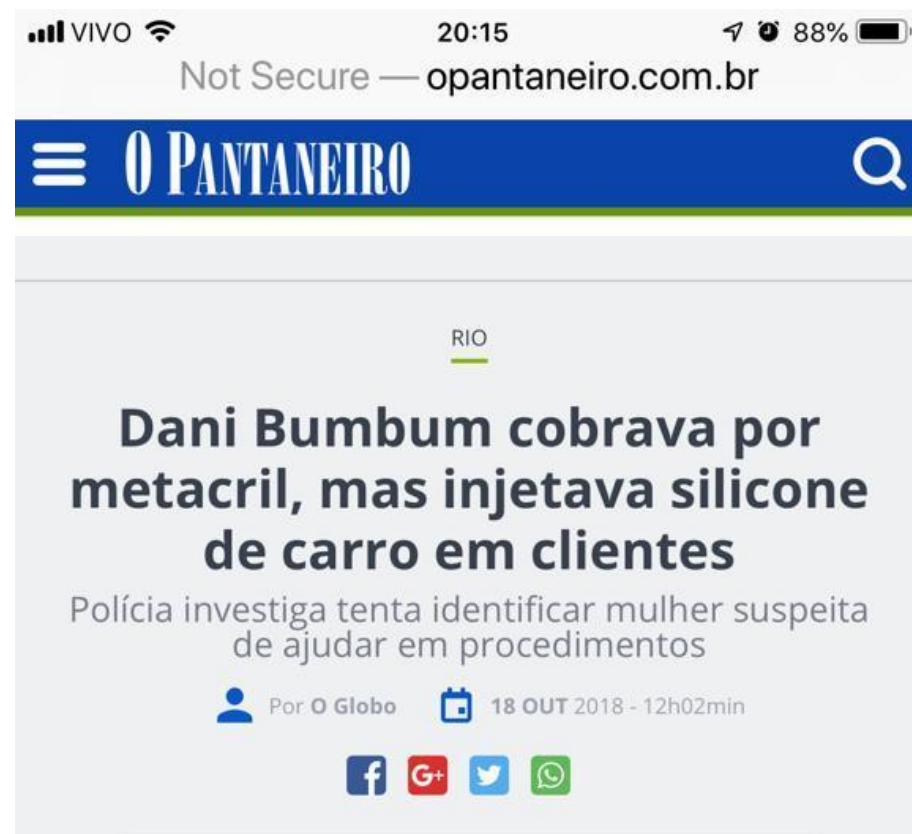

Complicações de Preenchedores



Embolia Pulmonar

Aplicação de preenchedor nas nádegas fora do consultório médico



extra.globo.com/casos-de-policia/rio-teve-pelo-menos-cinco-mortes-apos-procedimentos-esteticos-entre-abril-outub

Casos de Polícia

21/10/18 07:00 21/10/18 08:14 Curtir 272 Tweetar

Rio teve pelo menos cinco mortes após procedimentos estéticos entre abril e outubro

Leia mais



Dani Bumbum cobrava R\$ 3,5 mil por litro de metacril, mas injetava silicone de carro em clientes

Viúvo de jovem morta após procedimento estético pede denúncias de outras vítimas de Dani Bumbum



Extra

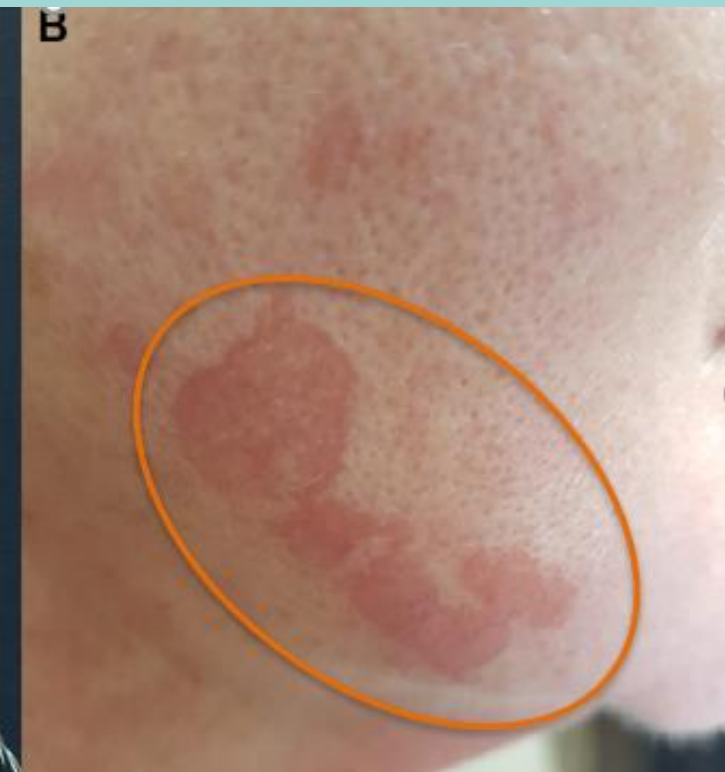
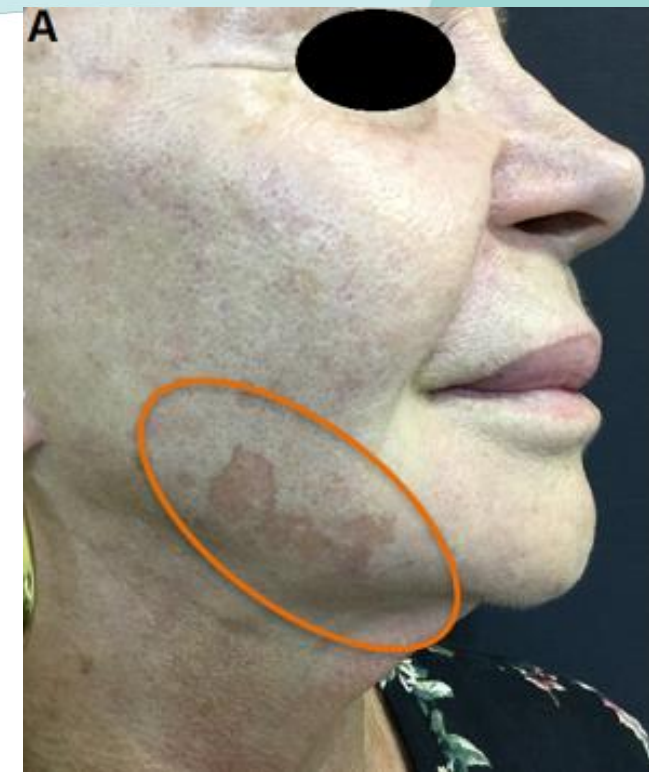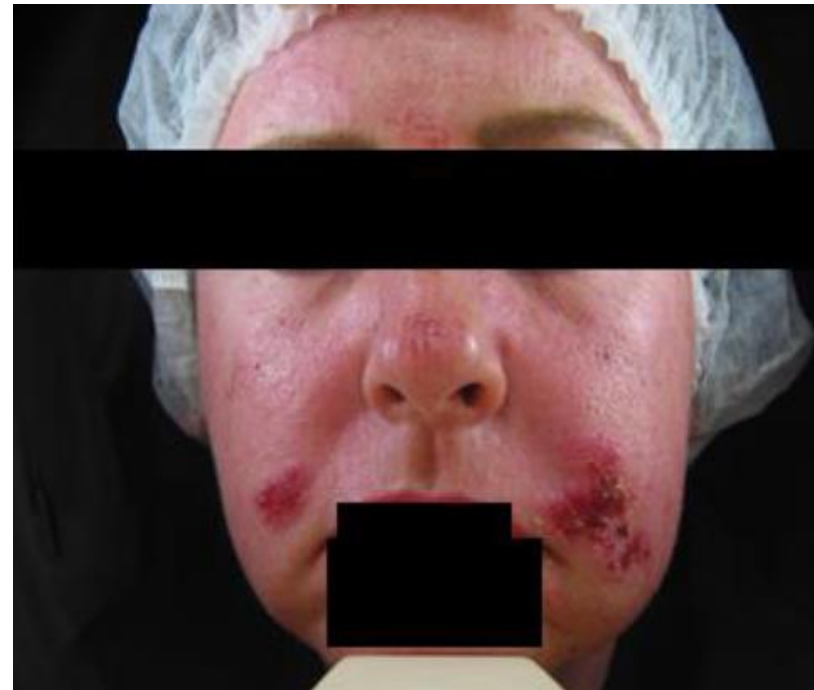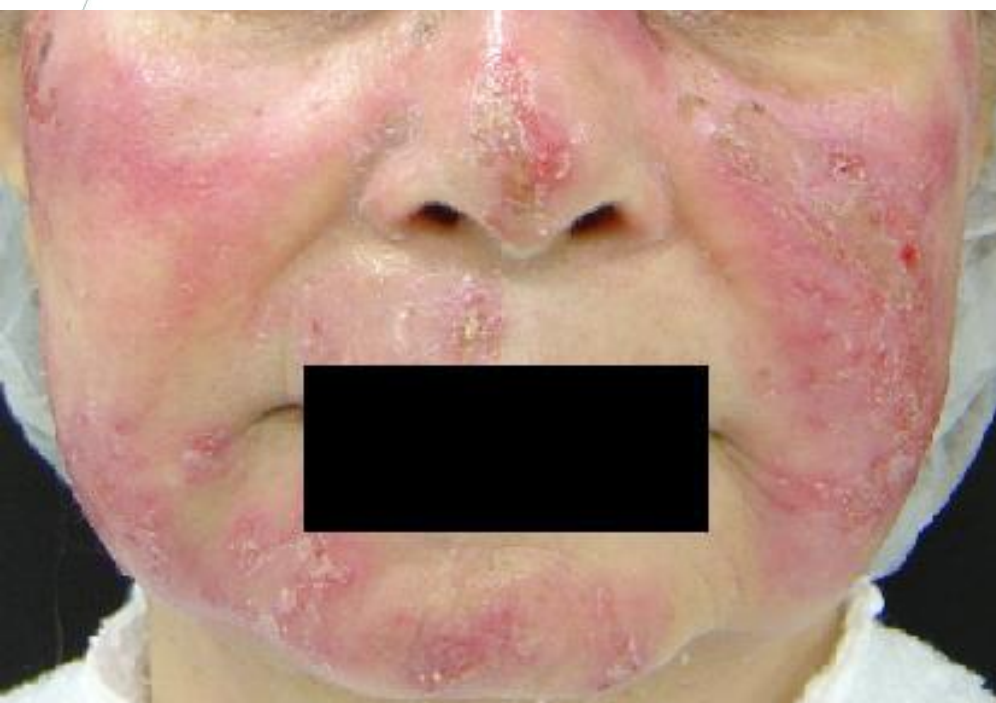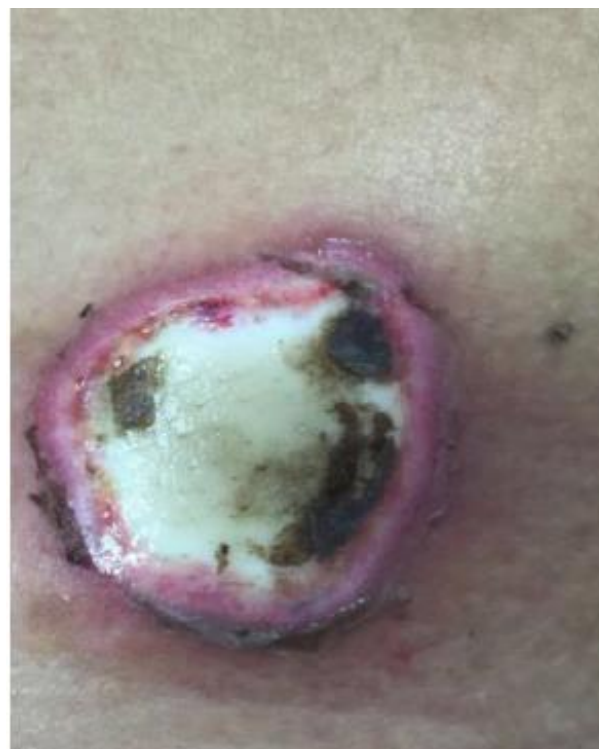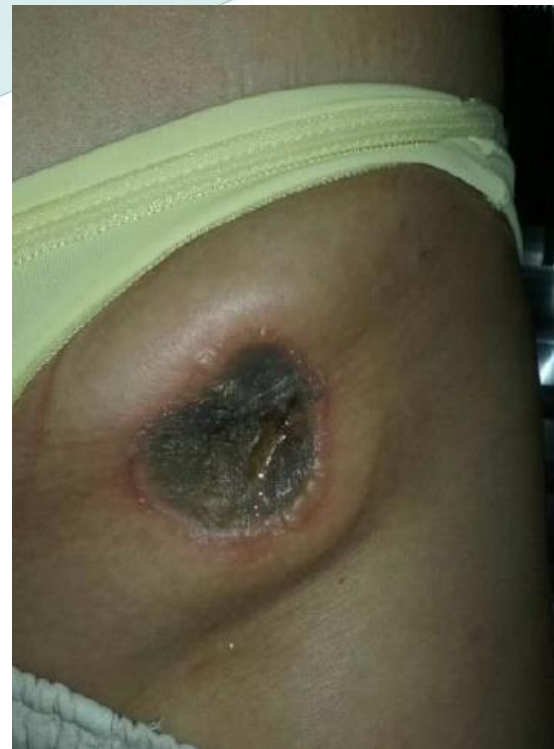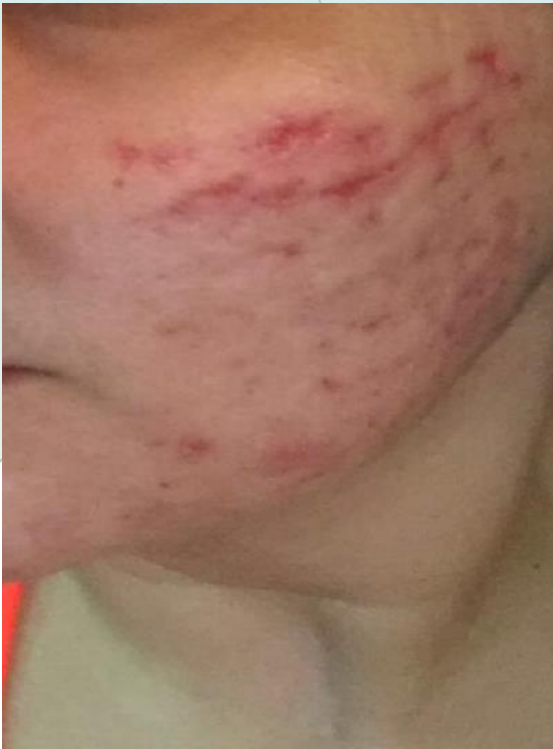Tamanho do texto A A A

Entre abril e outubro deste ano, pelo menos cinco mulheres que se submetam a procedimentos estéticos no Estado do Rio morreram em consequência da irresponsabilidade dos profissionais a que recorreram. O último caso ocorreu no dia 4 deste mês. A microempresária Fernanda de Assis, de 29 anos, se submeteu a preenchimentos na boca e nos glúteos, realizado em sua própria casa, em Ricardo de

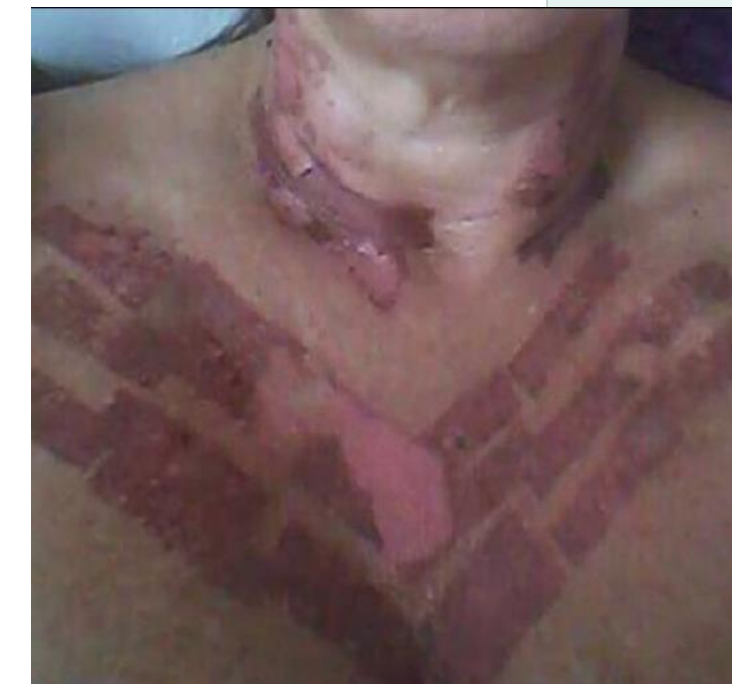
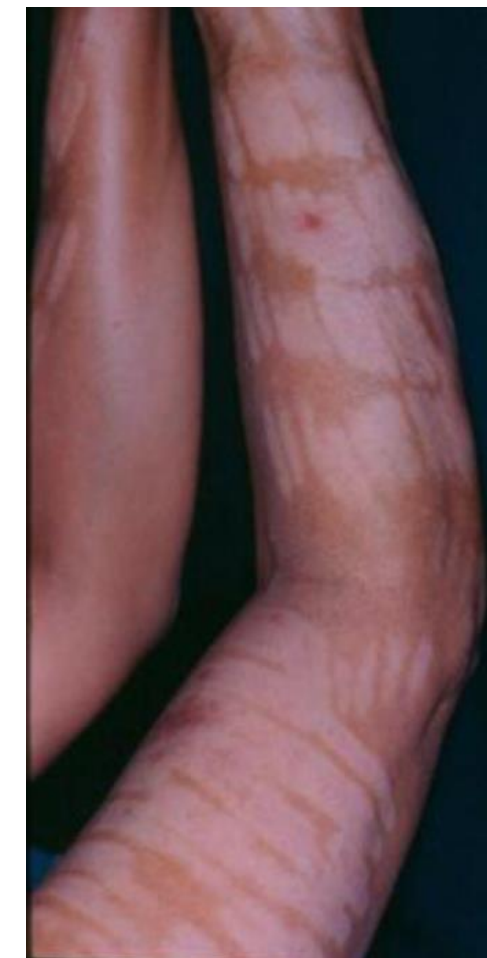'Dani Bumbum' se

Outras Complicações

Peelings, Lasers, Luzes e Outras Tecnologias

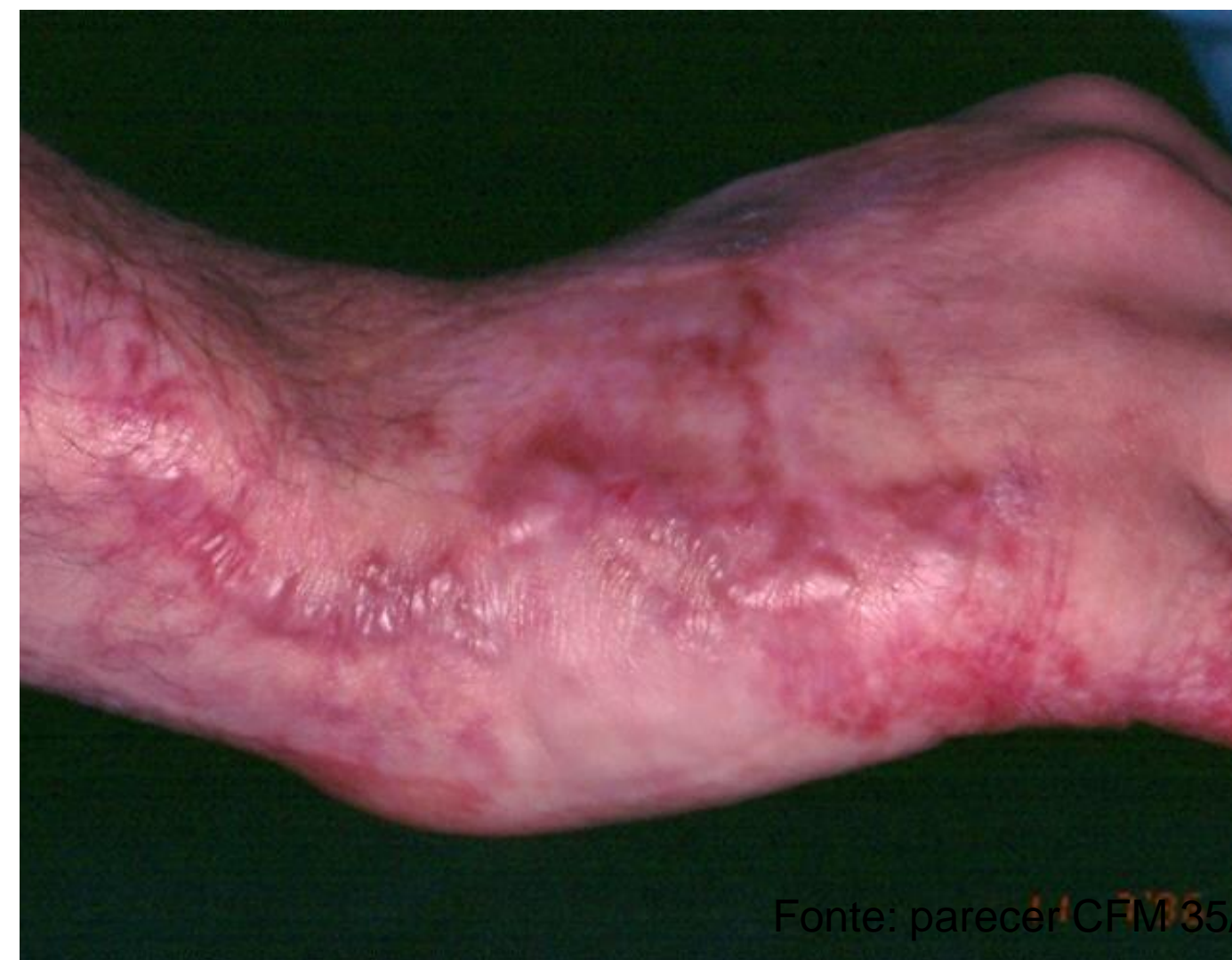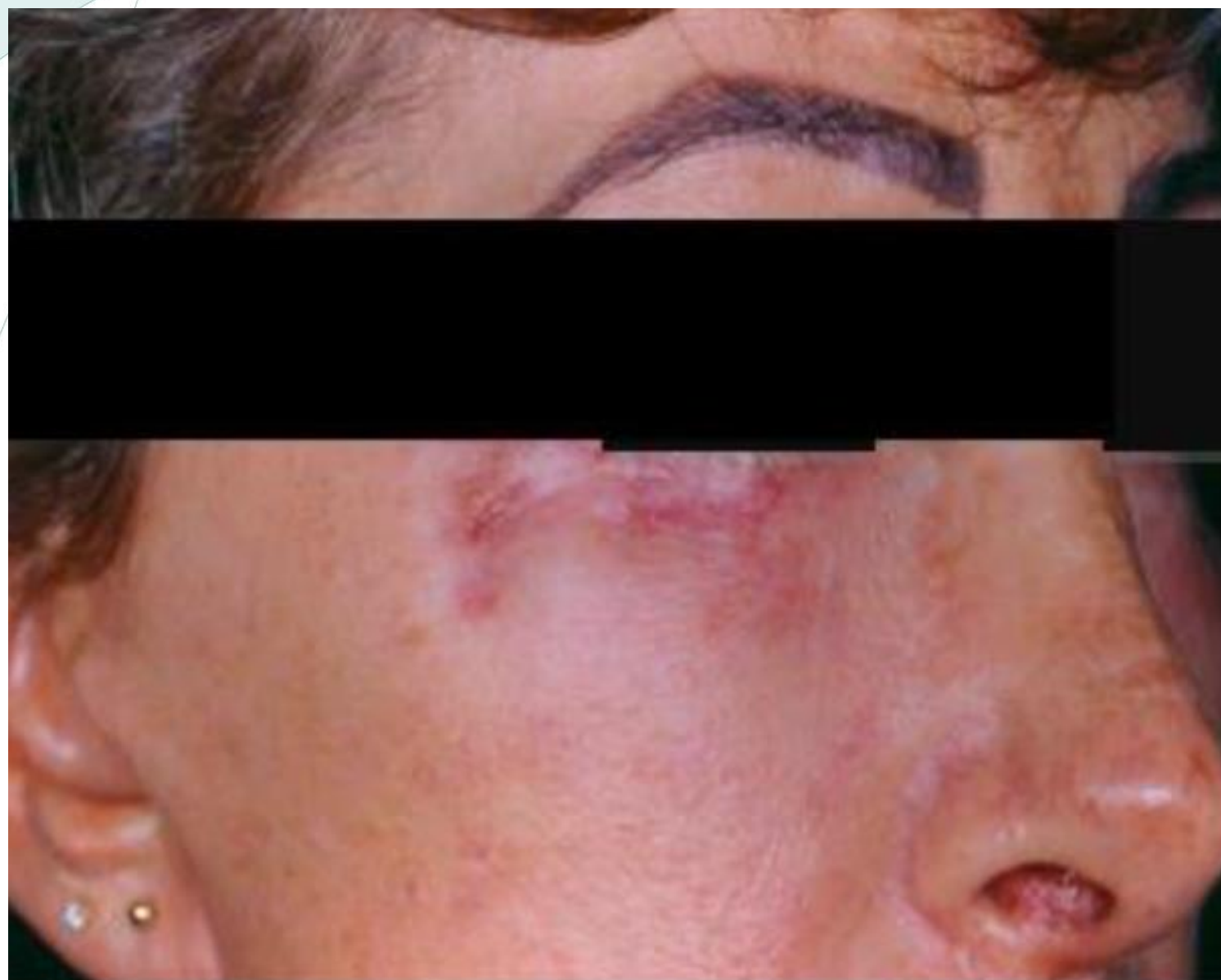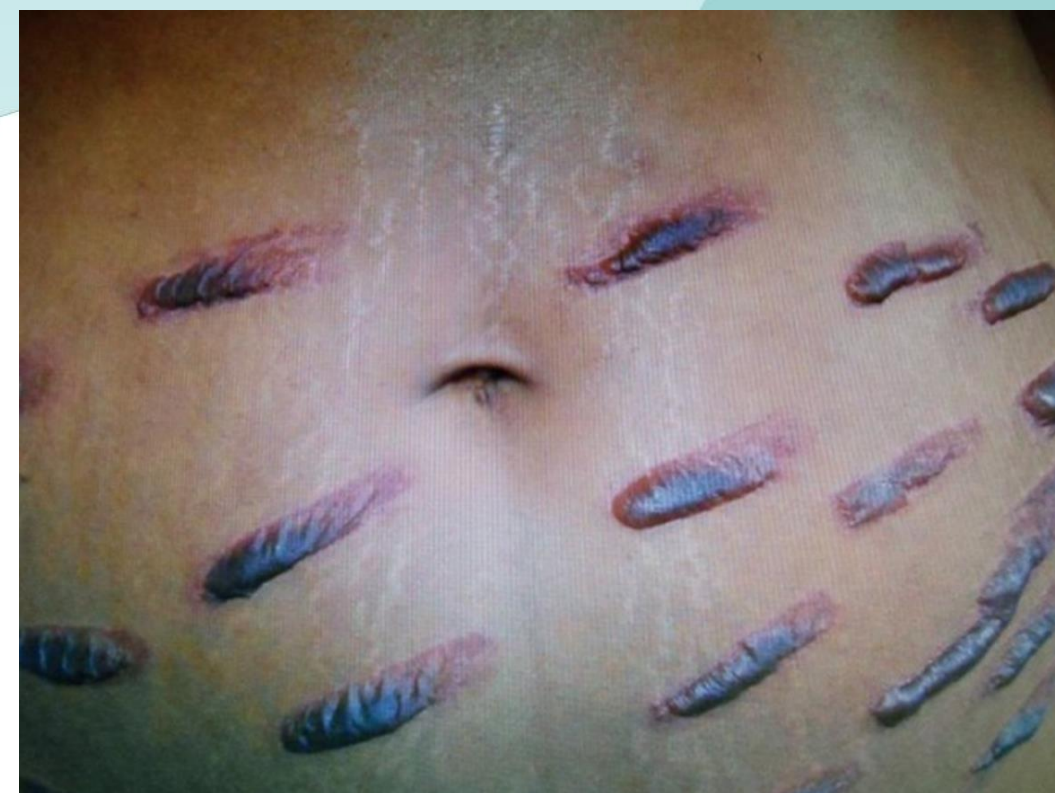


Serviço de Dermatologia da UFCSPA

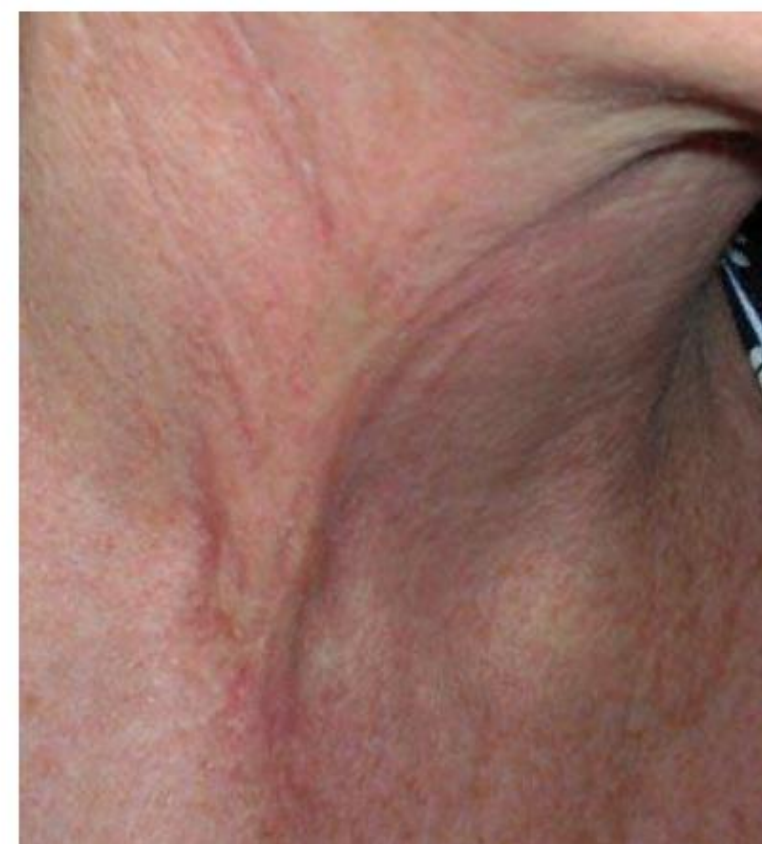
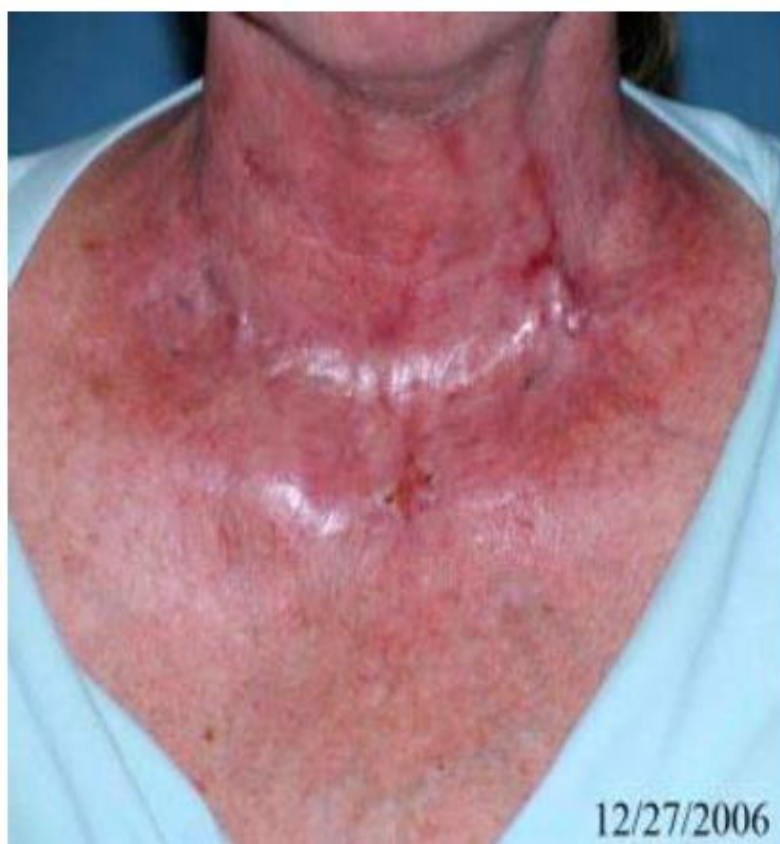
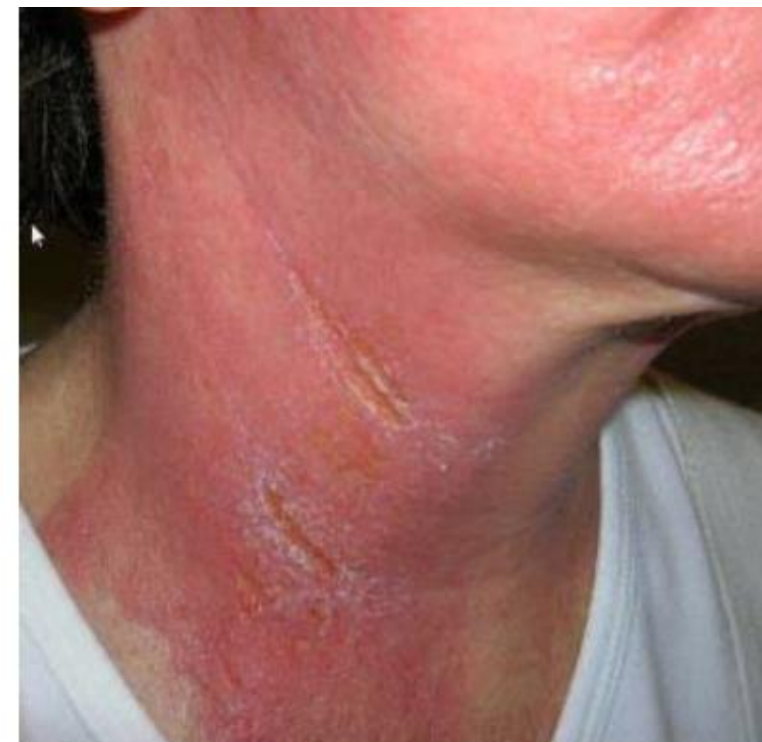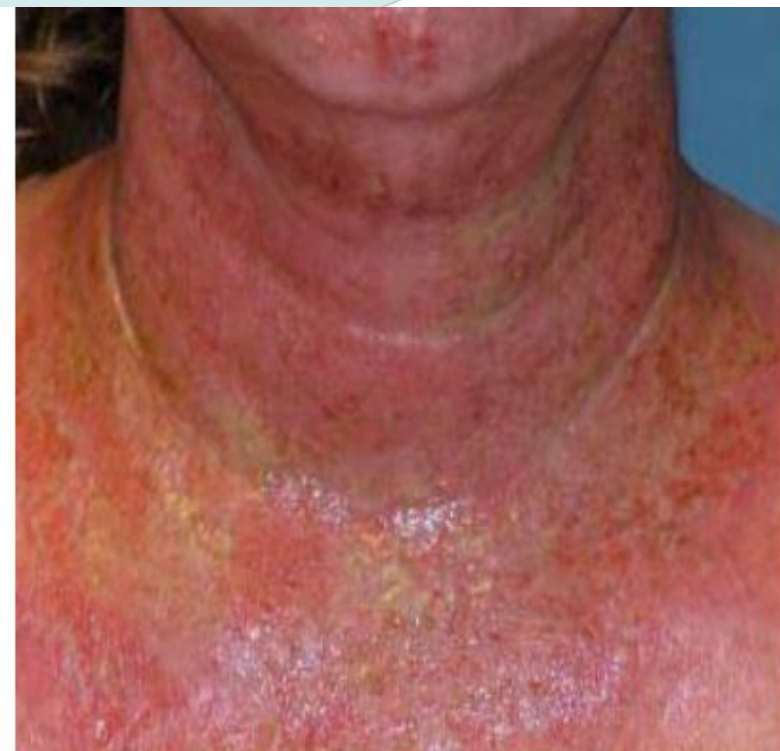Fonte: parecer CFM 35/2016

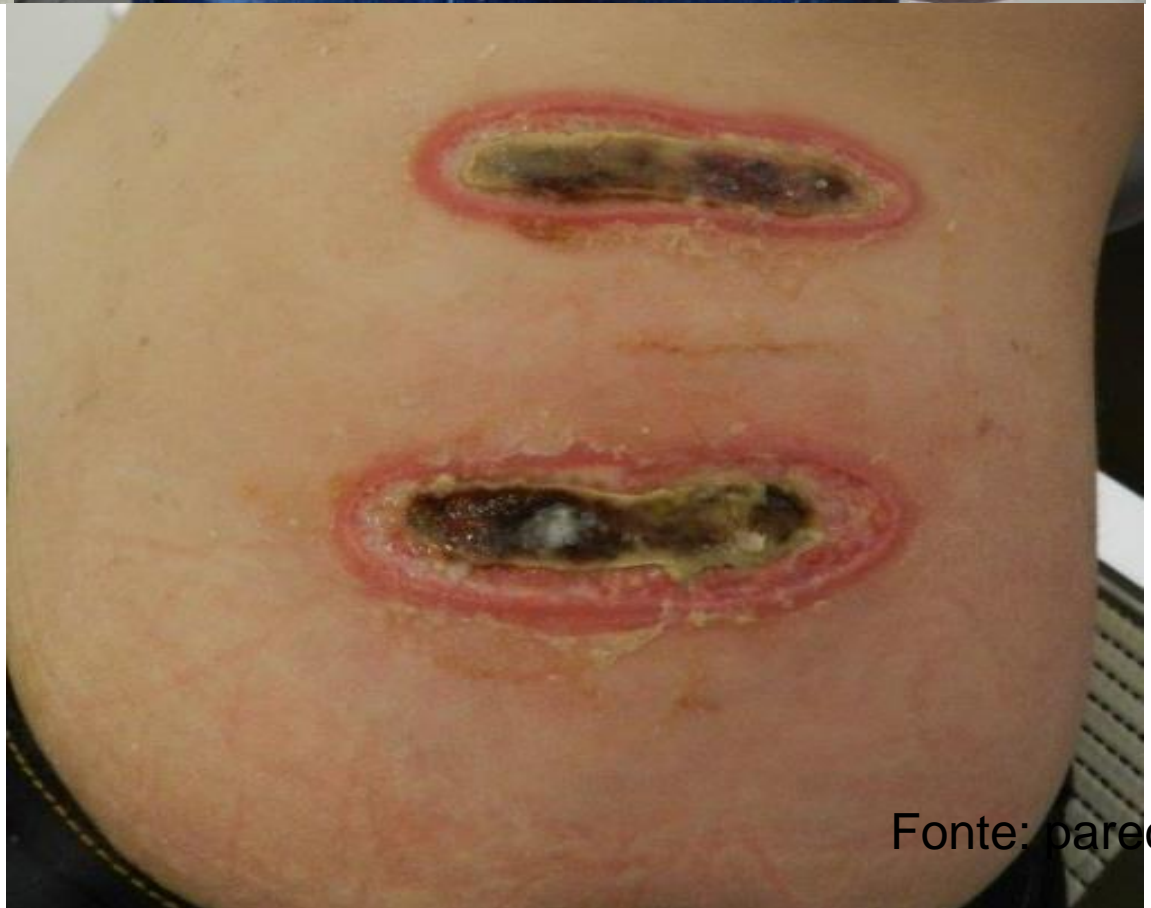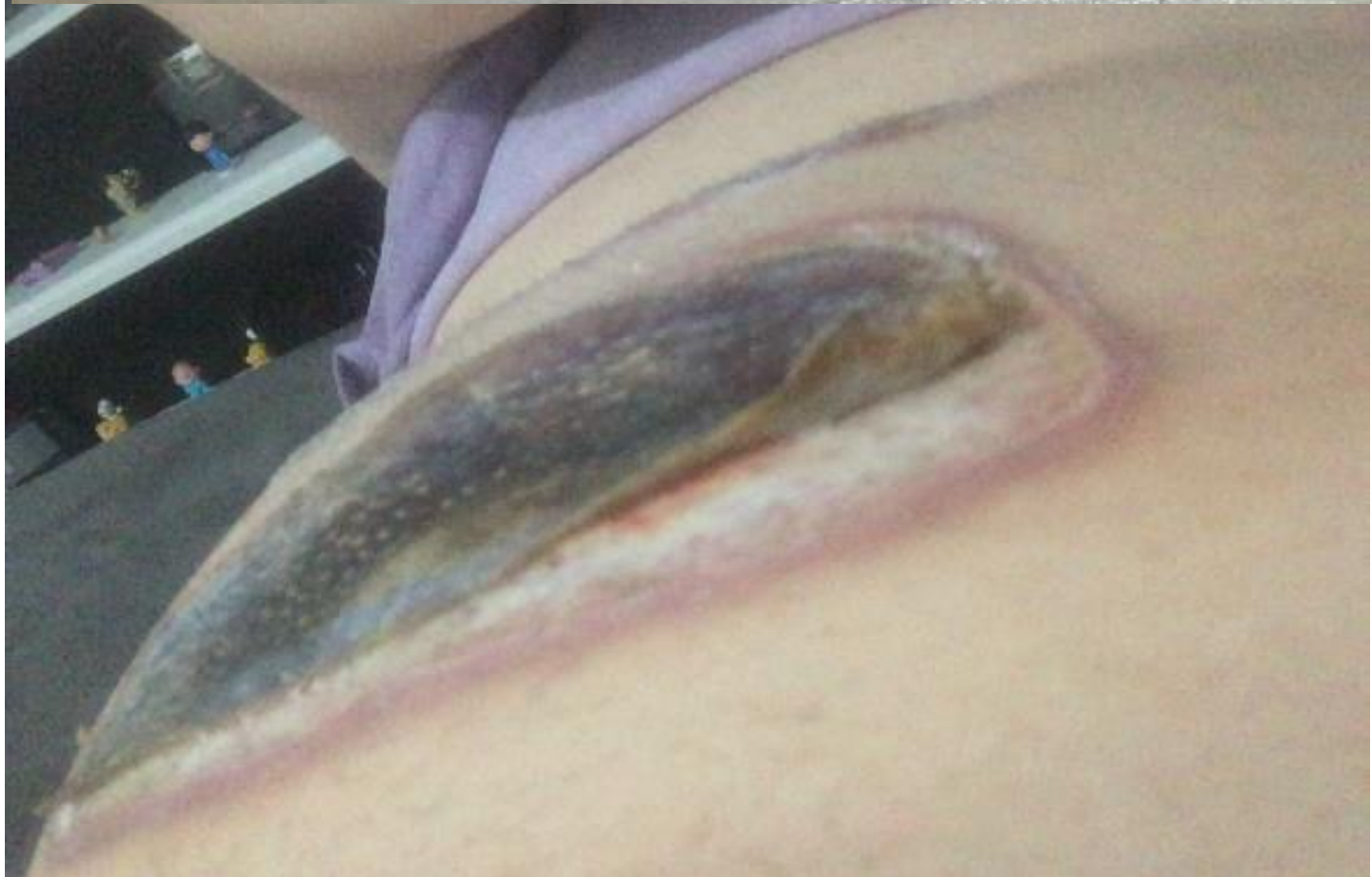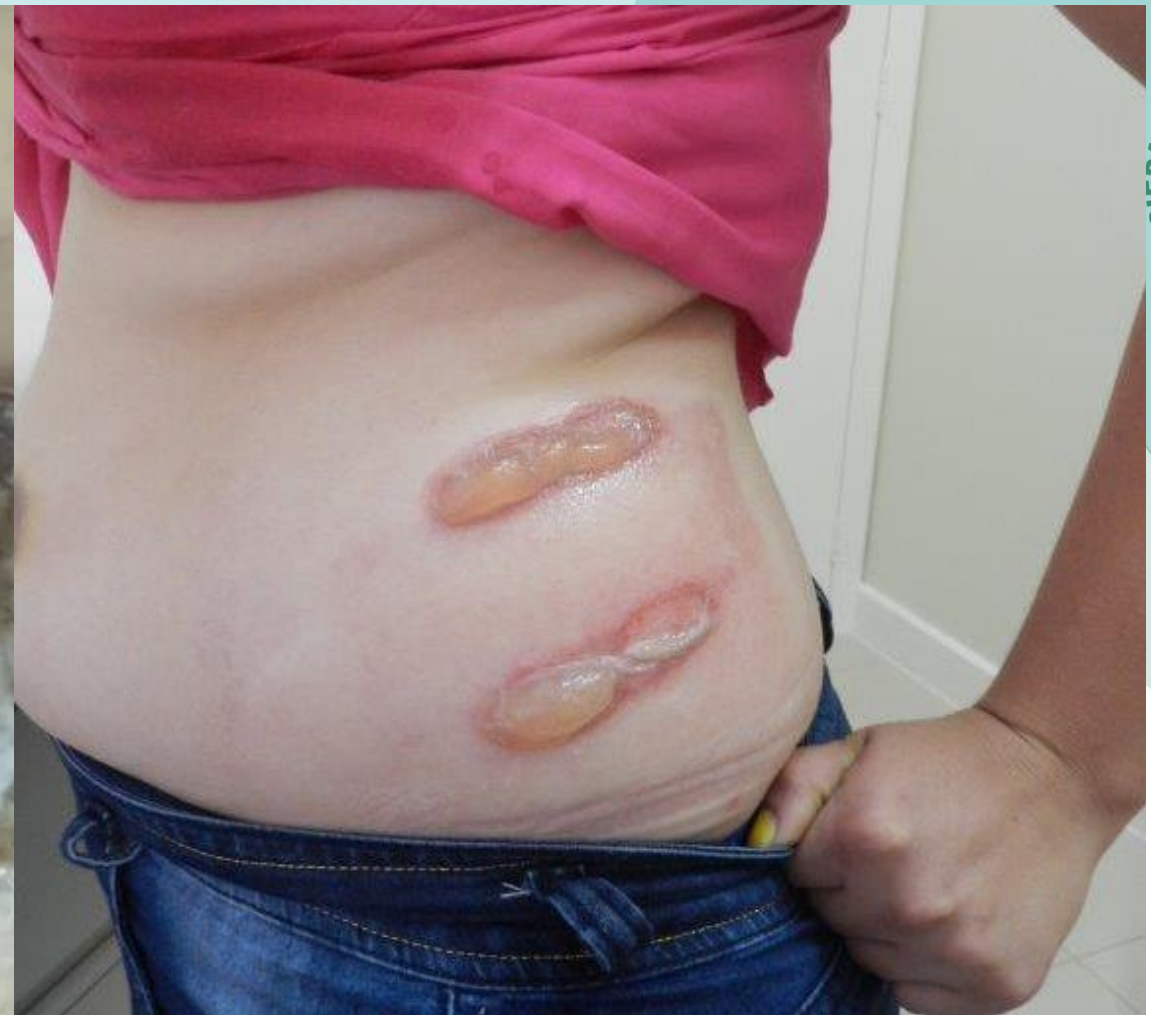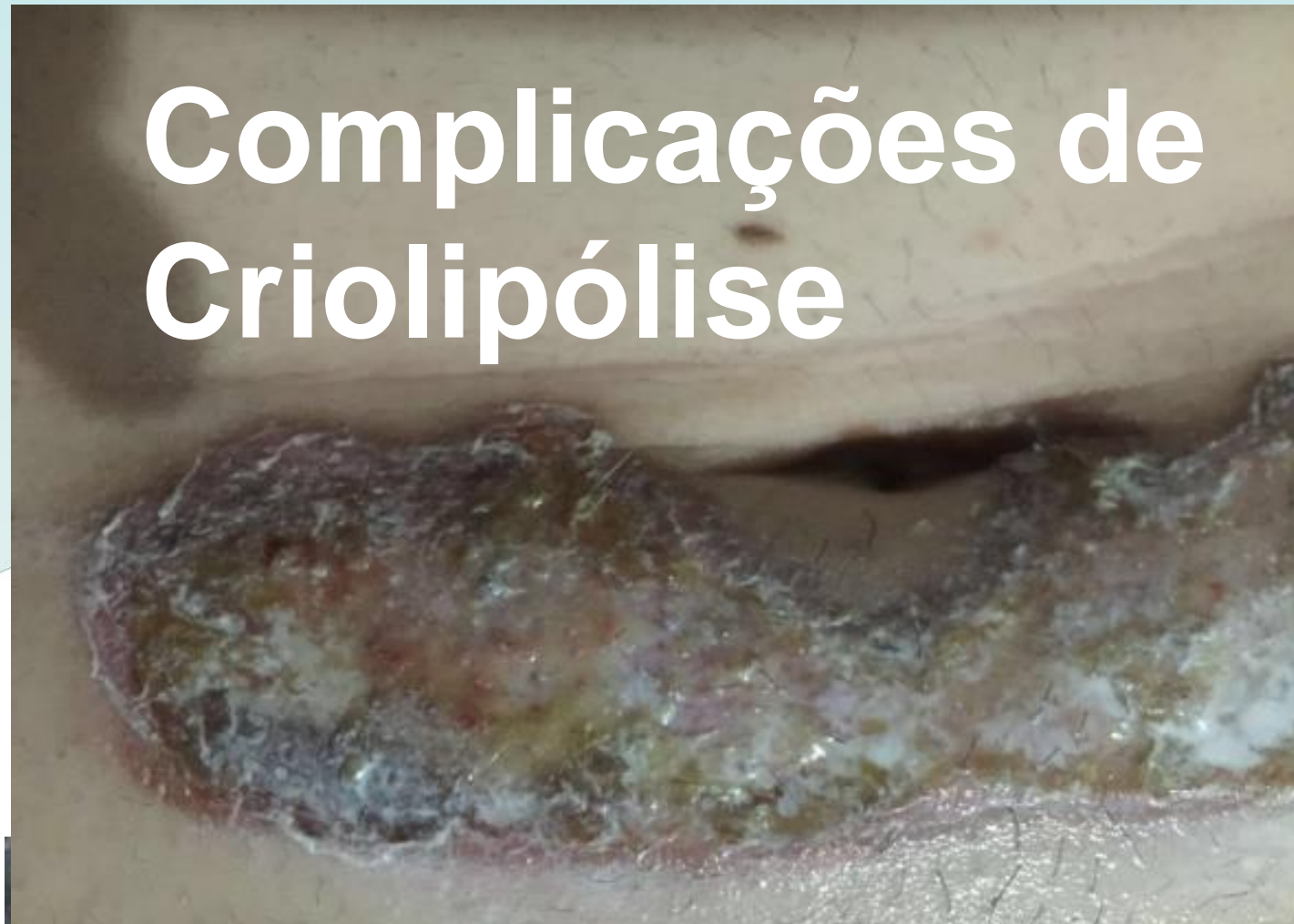Cicatrizes Após Laser e outras Tecnologias



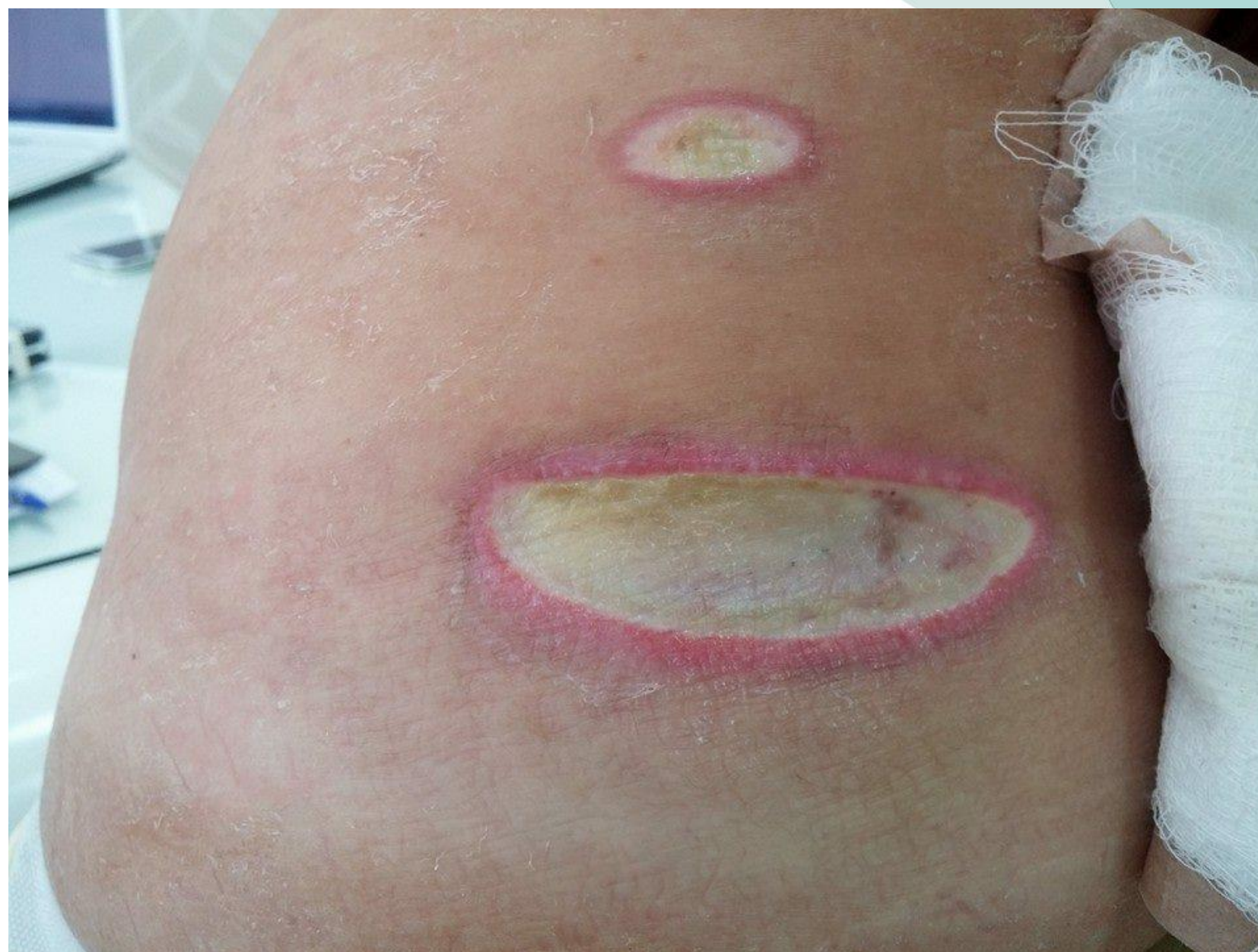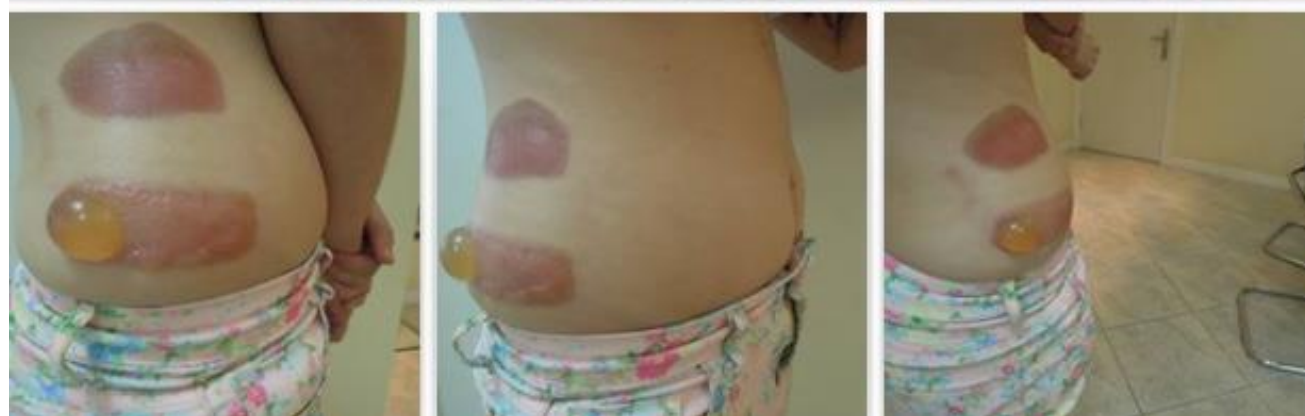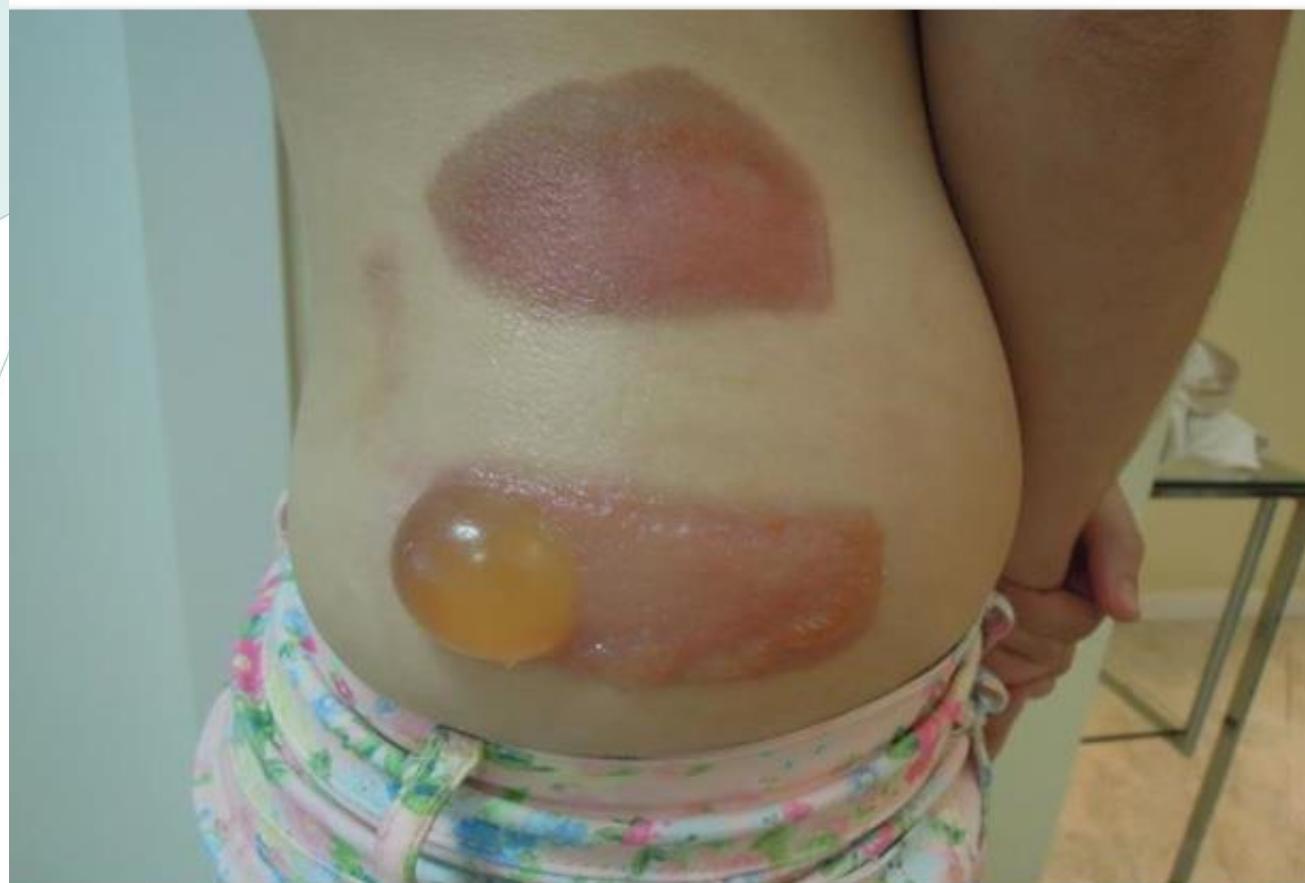Lasers: Infecção e Cicatrizes



Complicações de Criolipólise



Paciente que fez criolipólise há 5 dias em salão de beleza e apareceu ontem "assim"...



Procedimentos Estéticos



Anestésicos Locais

- Cremes ou injetáveis
- Estão sendo utilizados por não médicos
- Complicações potencialmente fatais:
 - CHOQUE ANAFILÁTICO
 - INTOXICAÇÃO: não existe antídoto



SUMÁRIO DA RESOLUÇÃO CFM 2.153/2016

RESOLUÇÃO CFM Nº 2.153/2016.....	3
QUESTÕES COMUNS PARA OS ROTEIROS DE VISTORIA.....	8
ROTEIROS PARA CONSULTÓRIOS DO GRUPO 1.....	22
ROTEIROS PARA CONSULTÓRIOS DO GRUPO 2.....	60
ROTEIROS PARA CONSULTÓRIOS E SERVIÇOS DO GRUPO 3.....	96

EQUIPAMENTOS E MEDICAMENTOS MÍNIMOS PARA O ATENDIMENTO DE INTERCORRÊNCIAS OBRIGATÓRIOS PARA TODOS OS CONSULTÓRIOS OU SERVIÇOS DO GRUPO 3 QUE REALIZAM ANESTESIA LOCAL SEM SEDAÇÃO, DESSENSIBILIZAÇÃO E PROVOCAÇÃO COM ANTÍGENOS

Cânulas orofaríngeas (Guedel) (<i>obrigatório</i>)	<input type="checkbox"/> SIM	<input type="checkbox"/> NÃO
Desfibrilador Externo Automático (DEA) (<i>obrigatório</i>)	<input type="checkbox"/> SIM	<input type="checkbox"/> NÃO
Medicamentos para atendimento de parada cardiorrespiratória e anafilaxia (<i>obrigatório</i>) Adrenalina (Epinefrina), Água destilada, Dexametasona, Diazepam, Dipirona, Glicose, Hidrocortisona, Prometazina, Solução fisiológica) <i>Portaria MS/GM nº 2048/02, anexo, item 1.3</i>	<input type="checkbox"/> SIM	<input type="checkbox"/> NÃO

cloridrato de lidocaína

Medicamento Genérico Lei nº 9.787, de 1999

NOME GENÉRICO:

cloridrato de lidocaína

FORMA FARMACÊUTICA:

Solução Injetável (sem vasoconstritor)

APRESENTAÇÕES:

cloridrato de lidocaína 2% - Caixa contendo 100 ampolas de 5mL

cloridrato de lidocaína 2% - Caixa contendo 25 frascos-ampola de 20mL

USO INJETÁVEL • PARA ANESTESIA REGIONAL • USO ADULTO E PEDIÁ**COMPOSIÇÃO:**

Cada mL de solução injetável a 2% contém:

cloridrato de lidocaína

Veículo q.s.p

(cloreto de sódio, metilparabeno, hidróxido de sódio, ácido clorídrico, água de osmose

INFORMAÇÕES AO PACIENTE**1. PARA QUE ESTE MEDICAMENTO É INDICADO?**

O cloridrato de lidocaína injetável é indicado para produção de anestesia local ou reg. injeção percutânea; por anestesia regional intravenosa; por técnicas de bloqueio de n. intercostal; e por técnicas neurais centrais, como os bloqueios peridural lombar e cauda

2. COMO ESTE MEDICAMENTO FUNCIONA?

A solução injetável de cloridrato de lidocaína 2% contém o anestésico local com nervosos. A lidocaína estabiliza a membrana neuronal por inibição dos fluxos iônico dos impulsos efetuando deste modo a ação do anestésico local.

3. QUANDO NÃO DEVO USAR ESTE MEDICAMENTO?

A lidocaína é contraindicada em pacientes com conhecida hipersensibilidade a anestésicos locais do tipo amida ou a qualquer um dos componentes da fórmula.

4. O QUE DEVO SABER ANTES DE USAR ESTE MEDICAMENTO?

O PRODUTO SOMENTE DEVERÁ SER ADMINISTRADO POR PROFISSIONAIS EXPERIENTES NO DIAGNÓSTICO E CONTROLE DA TOXICIDADE DOSE-DEPENDENTE EMPREGADA E DE OUTRAS EMERGÊNCIAS AGUDAS QUE POSSAM SURTIR DO TIPO DE BLOQUEIO UTILIZADO, E SOMENTE DEPOIS DE SE ASSEGURAR A DISPONIBILIDADE IMEDIATA DE OXIGÊNIO E DE OUTRAS DROGAS PARA RESSUSCITAÇÃO, DE EQUIPAMENTOS DE RESSUSCITAÇÃO CARDIOPULMONAR E DE PESSOAL TREINADO NECESSÁRIO PARA TRATAMENTO E CONTROLE DAS REAÇÕES TÓXICAS E EMERGÊNCIAS RELACIONADAS. (VER TAMBÉM REAÇÕES ADVERSAS, PRECAUÇÕES E SUPERDOSAGEM).

A FALTA OU A DEMORA NO ATENDIMENTO DA TOXICIDADE DOSE-RELACIONADA DA DROGA E DA HIPOVENTILAÇÃO, SEJA QUAL FOR O MOTIVO E/OU ALTERAÇÕES NA SENSIBILIDADE, PODERÁ LEVAR AO DESENVOLVIMENTO DA ACIDOSE, PARADA CARDÍACA E POSSÍVEL ÓBITO.

Quando apropriado, os pacientes devem ser informados anteriormente da possibilidade de perda temporária da sensação e atividade motora na metade inferior do corpo após administração de anestesia peridural.

A segurança e a eficácia da lidocaína dependem da dose correta, técnica adequada, precauções adequadas e rapidez nas emergências.

Equipamento de ressuscitação, oxigênio e outras drogas ressuscitativas devem estar disponíveis para uso imediato. (Ver Reações Adversas).

Bula Anestésico Injetável

usadas para anestesia peridural ou espinhal porque a segurança desses agentes não foi estabelecida em relação à injeção intratecal, intencional ou acidental.

USO NAS REGIÕES DA CABEÇA E PESCOÇO: Pequenas doses injetadas de anestésico local em regiões da cabeça e pescoço, incluindo bloqueio retrobulbar, dental e gânglio estrelado, podem produzir reações adversas similares à toxicidade sistêmica observada com injeções intravasculares não intencionais de grandes doses.

Confusão, convulsão, cegueira temporária, depressão respiratória e/ou parada respiratória e estimulação ou depressão cardiovascular têm sido relatados. Estas reações podem ser devido a injeção intra-arterial do anestésico local com fluxo retrógrado na circulação cerebral. Os pacientes que recebem estes bloqueios devem ter sua circulação e respiração monitoradas e serem constantemente observados. Equipamento de ressuscitação e pessoal treinado para tratamento das reações adversas devem estar imediatamente disponíveis. As doses recomendadas não devem ser excedidas. (Ver Posologia).

CARCINOGENICIDADE, MUTAGENICIDADE E DIMINUIÇÃO DA FERTILIDADE: Não foram realizados estudos de lidocaína em animais para a avaliação do potencial carcinogênico e mutagênico, bem como do efeito na fertilidade.

GRAVIDEZ: Categoria B

NOROESTE GAÚCHO

Mulheres são hospitalizadas após fazerem tratamento com laser em Três de Maio

Clínica onde os procedimentos estéticos foram realizadas foi interditada

← → ↻ 🏠 gauchazh.clicrbs.com.br/saude/noticia/2019/03/mulheres-sao-hospitalizadas-apos-fazerem-tratamento-com-laser-em-tres-de-maio-cjtkajw

🕒 22/03/2019 - 15h13min
Atualizada em 22/03/2019 - 16h59min



CAMILA KOSACHENCO

@



Quatro mulheres foram internadas terça-feira (19), no Hospital São Vicente de Paulo, em Três de Maio, no Noroeste gaúcho, após passarem por procedimento estético com laser. Eles foram realizados no mesmo centro clínico que reúne profissionais de diversas áreas na cidade de Três de Maio e com a mesma profissional, uma farmacêutica. Todas apresentavam os mesmos sintomas, o que reforça a hipótese de intoxicação pelo anestésico usado para o tratamento.

De acordo com o médico Jean Zanette, pneumologista da casa de saúde, os casos começaram a surgir entre 18h e 20h de terça, quando as pacientes procuraram a emergência do hospital. Elas apresentavam frequência cardíaca muito baixa, vômitos, estavam confusas e com a fala arrastada.

LEIA MAIS

Justiça decide soltar médico conhecido como "Dr. Bumbum"



Caue Fonseca: não consigo parar de ler

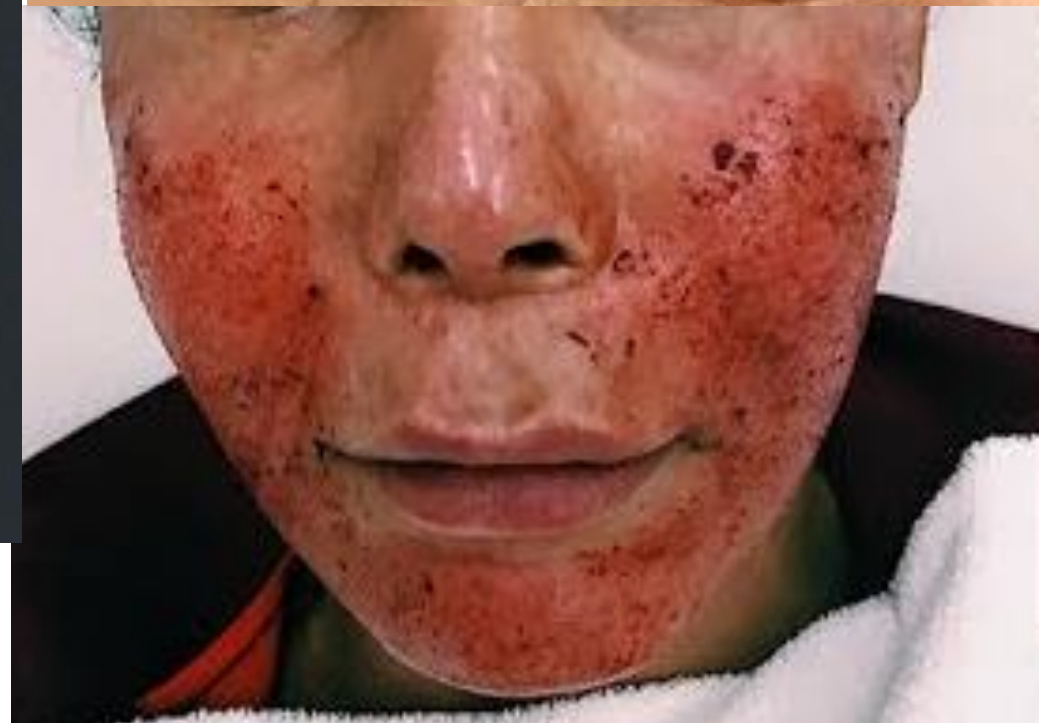
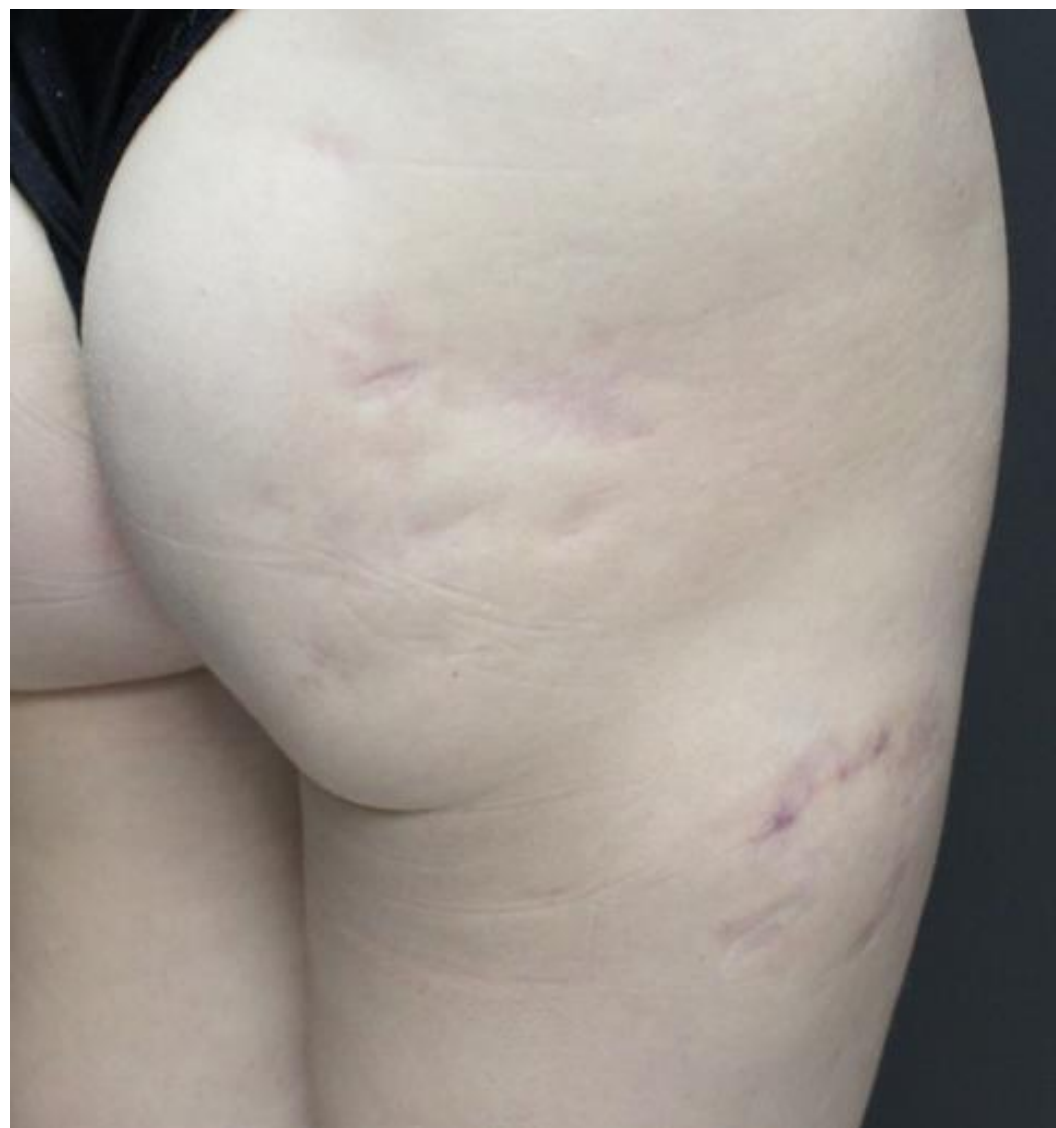
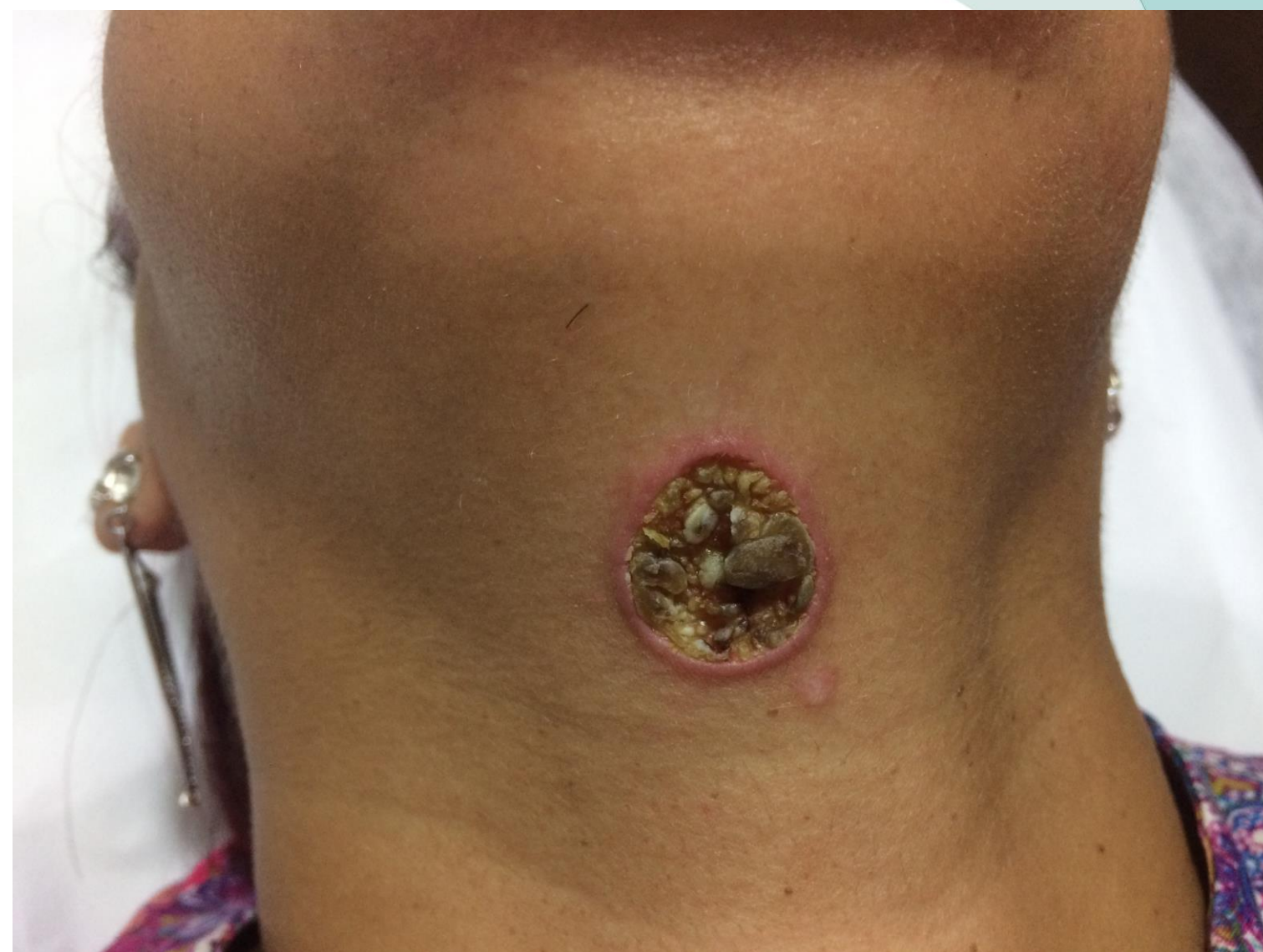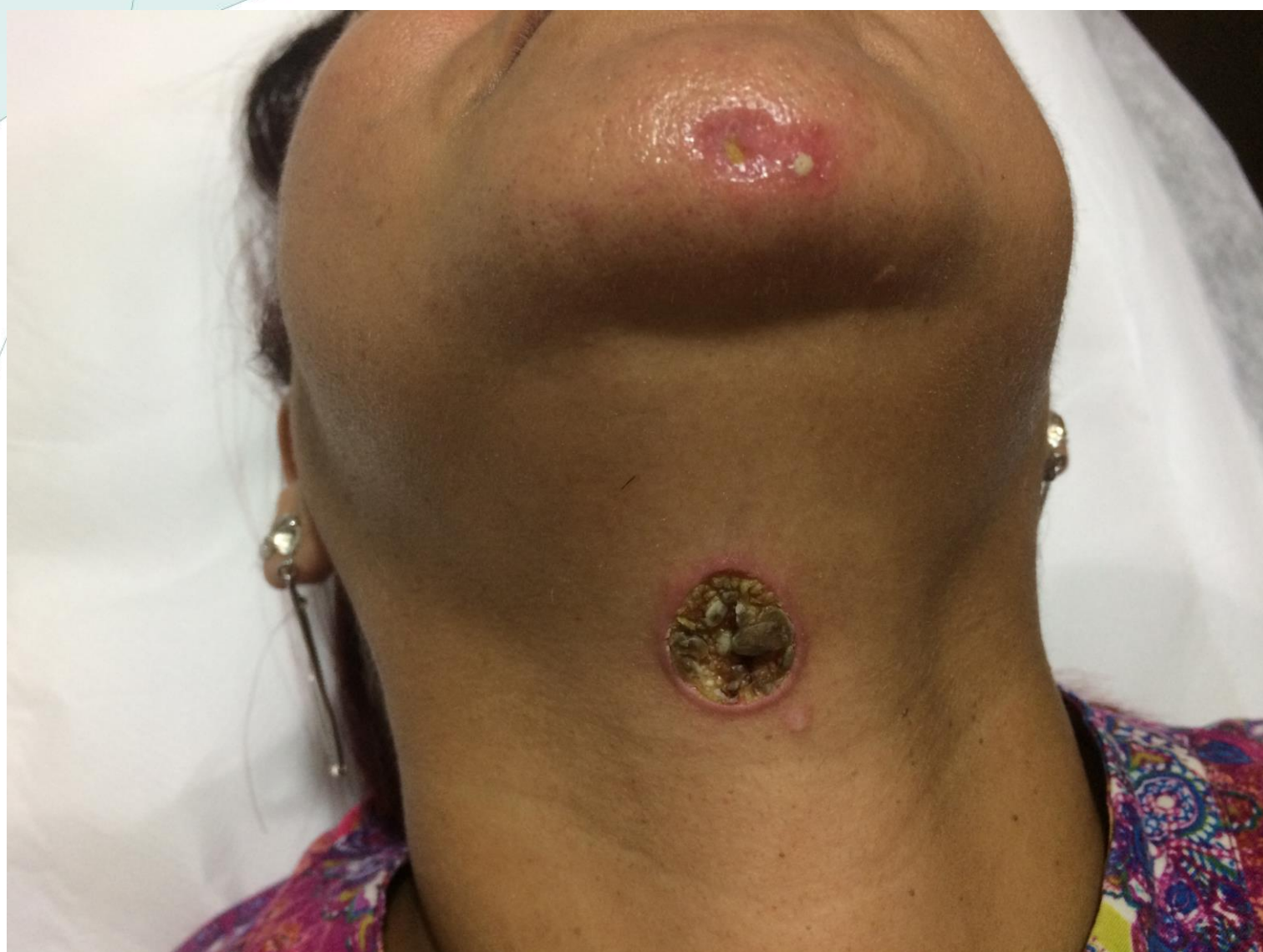— Elas tinham um quadro compatível de intoxicação por lidocaína, que é um anestésico local passado na pele para evitar a dor. Todas fizeram o mesmo procedimento e usaram o mesmo creme — conta o médico, apontando a substância como principal hipótese para explicar os casos.

Riscos de Materiais Biológicos e Rompimento de Barreira Cutânea

Contaminações:

- HIV
- Hepatites B e C
- Herpes
- HPV
- Bactérias
- Fungos

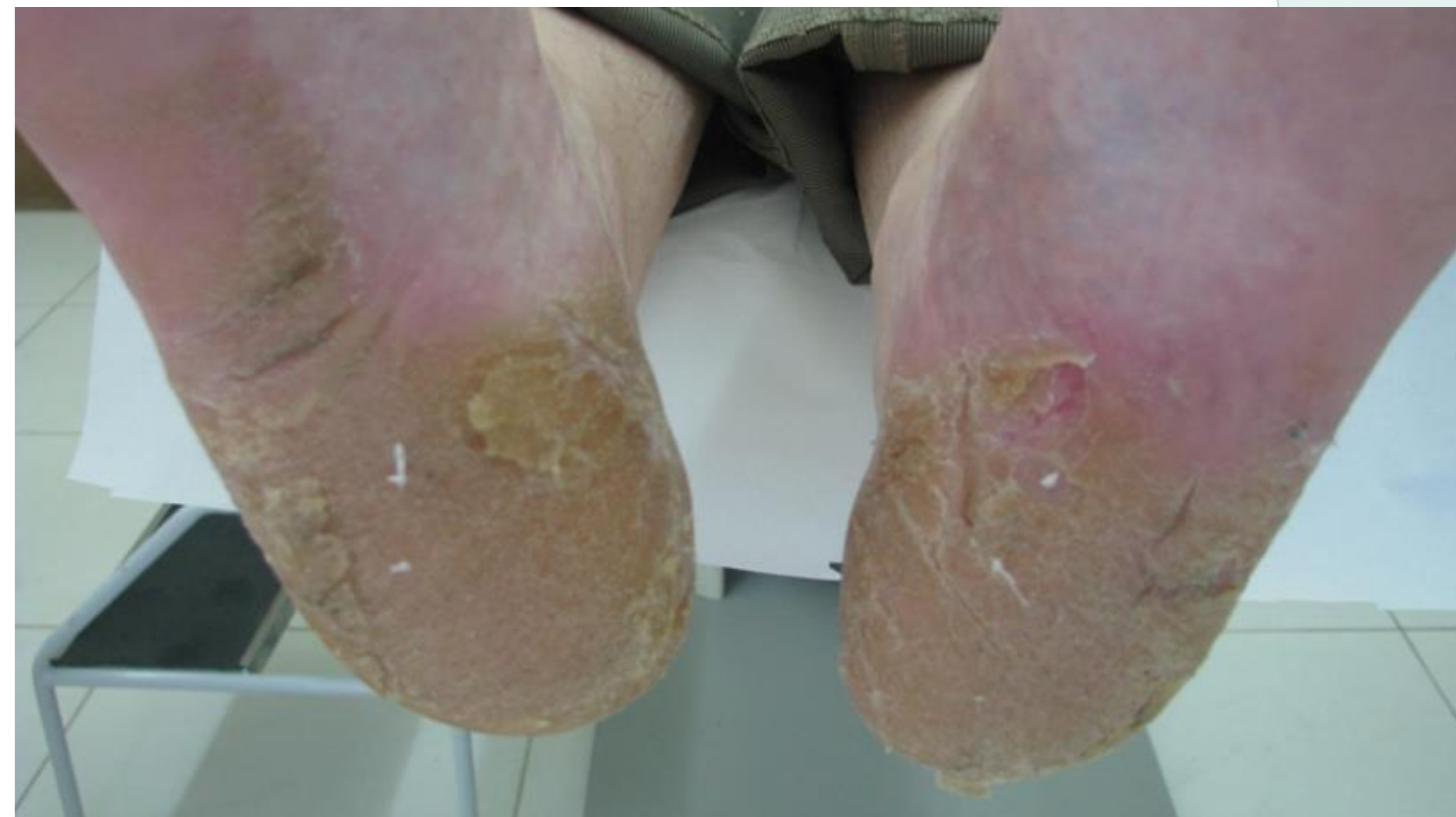
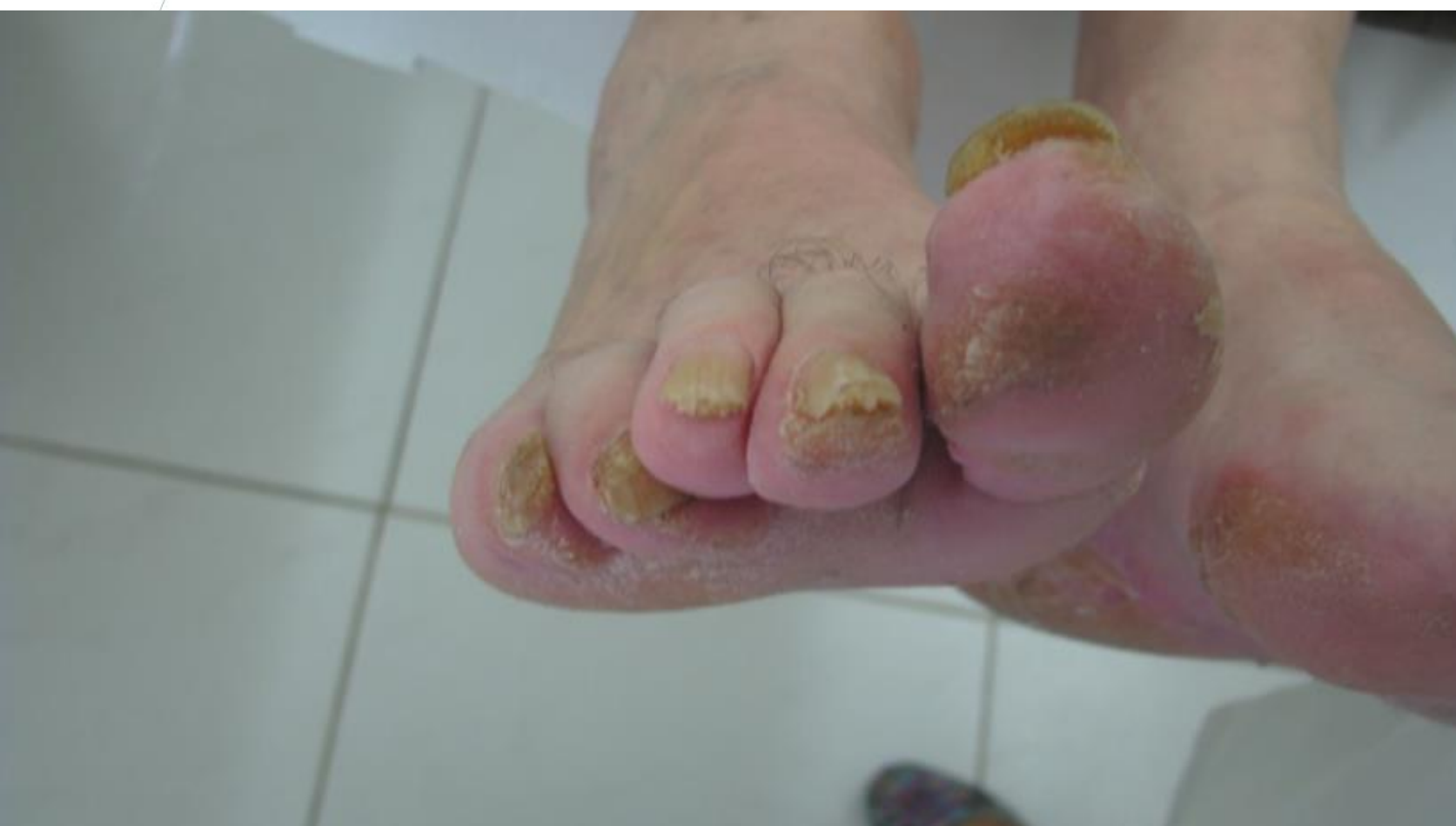


Exercício Ilegal da Medicina na Dermatologia Clínica



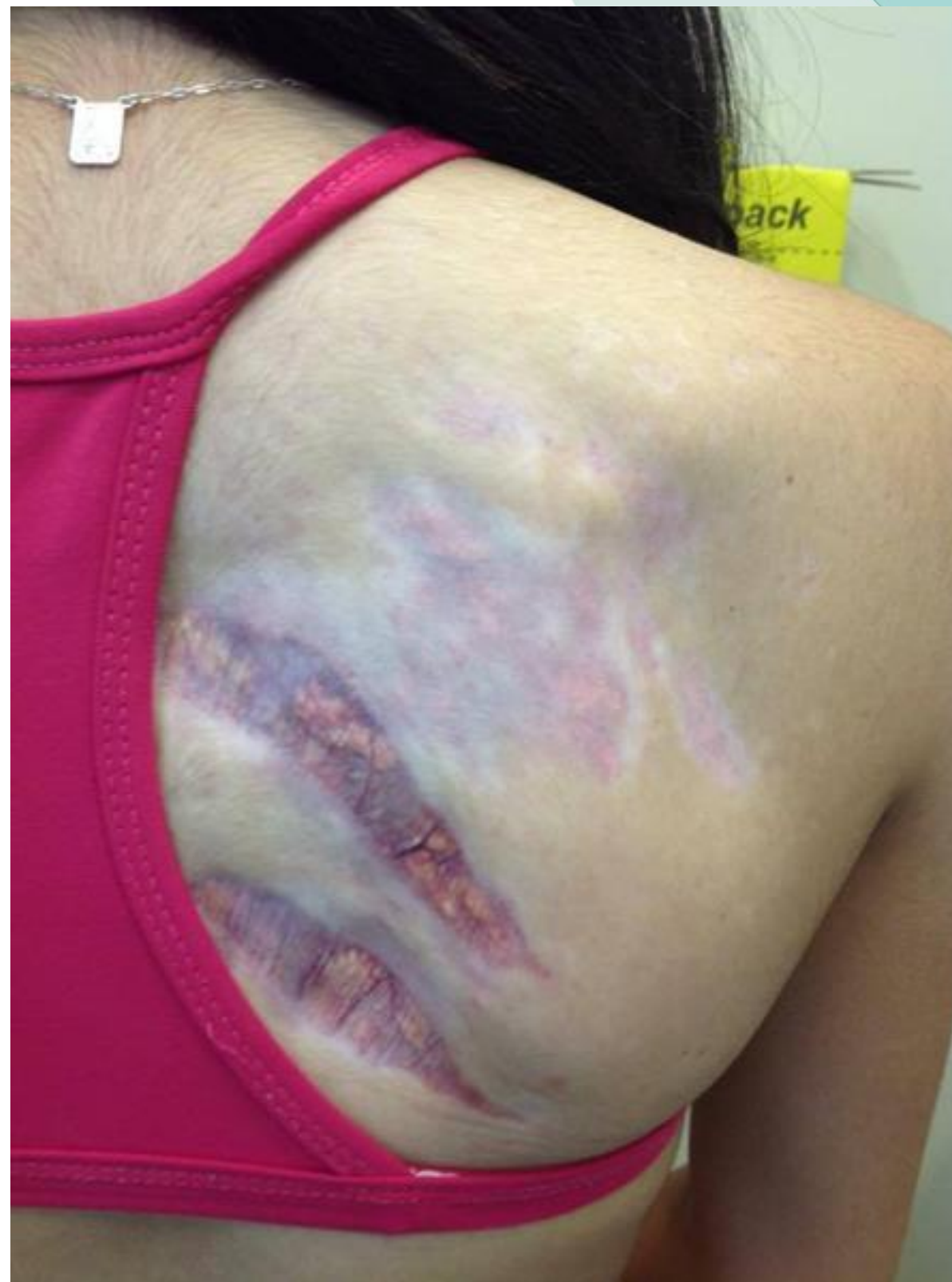Paciente em tratamento com farmacêutico com antifúngicos orais há 7 anos.
Diagnóstico: Psoríase



Exercício Ilegal da Medicina na Dermatologia Clínica



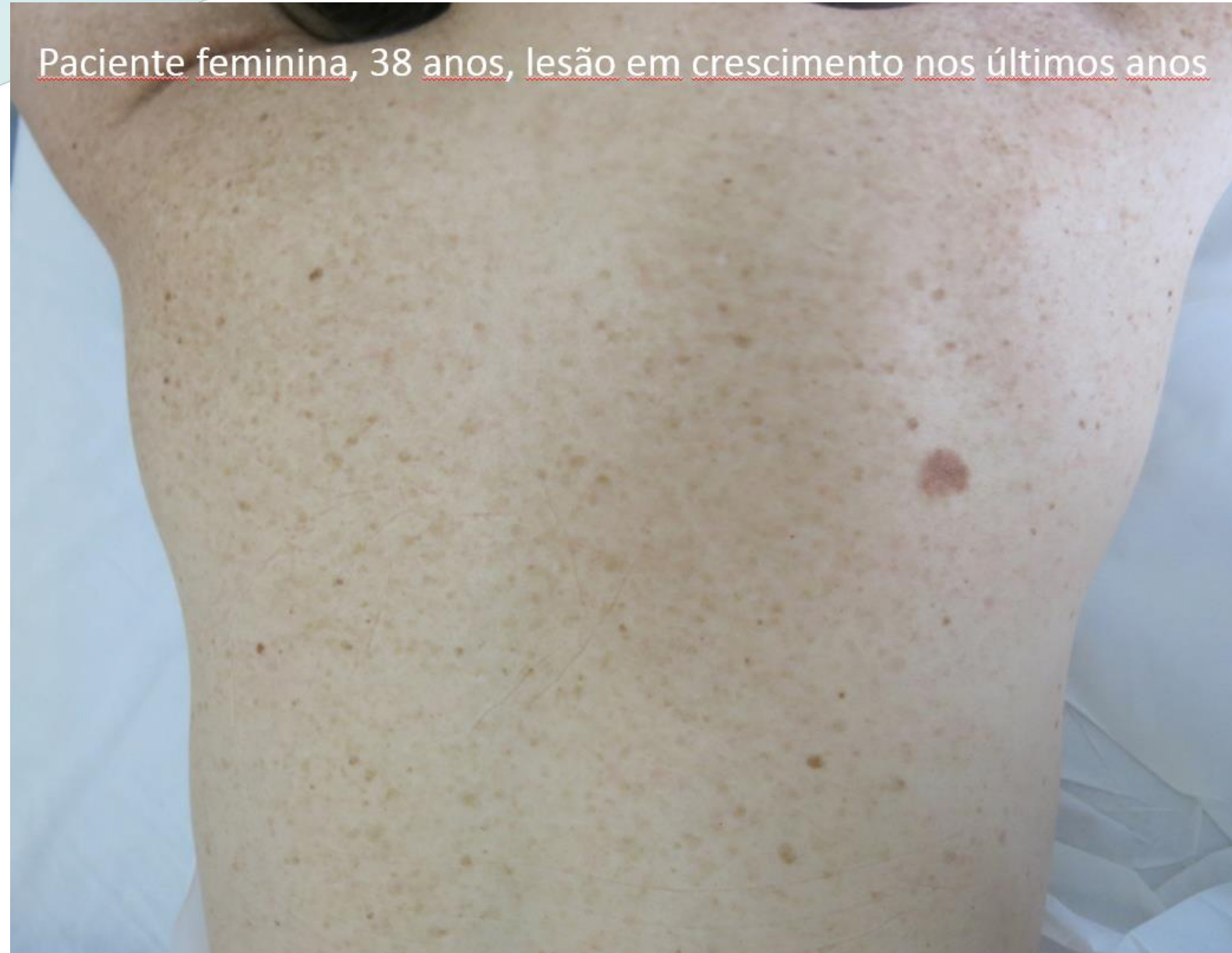TRATAMENTO PARA VITILIGO COM CORTICÓIDE



Exercício Ilegal da Medicina na Dermatologia Clínica



Paciente feminina, 38 anos, lesão em crescimento nos últimos anos



Cortesia Dra. Louise Louvatto

**MELANOMA TRATADO COM 10 SESSÕES DE LUZ INTENSA PULSADA POR
PROFISSIONAL NÃO MÉDICO**

Avaliação Médica



Contraindicações de Procedimentos Estéticos

- Presença de doenças ou câncer de pele
- Uso de medicações
- Presença de infecção ativa
- Prescrição de medicação para prevenir infecções

Questionamentos



PROCEDIMENTOS ESTÉTICOS REALIZADOS POR NÃO-MÉDICOS

QUEM FAZ O DIAGNÓSTICO DAS DOENÇAS OU CÂNCERES QUE PODEM OCORRER NAS REGIÕES DO TRATAMENTO?

PROCEDIMENTOS ESTÉTICOS REALIZADOS POR NÃO-MÉDICOS

QUEM AVALIA AS CONTRAINDICAÇÕES MÉDICAS?

PROCEDIMENTOS ESTÉTICOS REALIZADOS POR NÃO-MÉDICOS

QUEM FAZ O DIAGNÓSTICO E TRATAMENTO DAS COMPLICAÇÕES QUE NECESSITAM DE ATENDIMENTO DE URGÊNCIA?

PROCEDIMENTOS ESTÉTICOS REALIZADOS POR NÃO-MÉDICOS

QUEM ATENDE COMPLICAÇÕES COMO MANCHAS, CICATRIZES, ALERGIAS, INFECÇÕES?

- AUMENTO DE CUSTO PARA O SUS**
- ATENDIMENTO NAS EMERGÊNCIAS DE CONVÊNIO**
- DERMATOLOGISTAS ENVOLVIDOS NO TRATAMENTO DA COMPLICAÇÃO: COMO FICA A QUESTÃO LEGAL?**

Obrigado!



diretoria@sbd.org.br